

XI. CIRUGÍA ESTÉTICA

Dr. Arturo Prado, Dr. Patricio Andrades, Dr. Sergio Sepúlveda, Dra. Susana Benítez y Dr. Vicente De Carolas

I.	Generalidades	190
II.	Ritidectomía	190
III.	Blefaroplastia	195
IV.	Rinoplastia	197
V.	Tratamientos faciales complementarios	201
VI.	Lipoaspiración	202
VII.	Abdominoplastia	207
VIII.	Remodelación de glúteos, muslos y brazos	209
IX.	Lecturas recomendadas	210

I. GENERALIDADES

1. La cirugía estética incluye un grupo de técnicas que tienen como objetivo mejorar el aspecto físico y la autoimagen corporal de una persona.
2. La selección cuidadosa del paciente es fundamental para obtener resultados exitosos. Por esto es imprescindible una óptima comunicación para lograr interpretar los verdaderos deseos del paciente, elegir el procedimiento más adecuado, discutir ventajas y desventajas e intentar cumplir expectativas reales.
3. Existe una relación directa entre deformidad y el grado de preocupación que tiene el paciente. Es decir, es esperable que el paciente se preocupe frente a un problema físico, sin embargo, cuando esta preocupación es desmedida en relación al problema o el problema es inexistente, debe ser un llamado de alerta (síndrome dismórfico corporal).
4. Existe una nemotecnia que ayuda a distinguir a estos pacientes:
"No operar a SIMON y sí operara a SYLVIA"

SIMON es un Soltero, Inmaduro, de sexo Masculino, sObre-expectante y Narciso.

SYLVIA es Segura, Joven (Young), Escucha (Listen), es Verbal, Inteligente y Atractiva.

5. Los siguientes elementos son importantes en la consulta de cirugía estética:
 - Evaluación y exposición de los deseos del paciente, así como su historia médica pasada y presente. Evaluar relación deformidad - preocupación, expectativas de resultados y personalidad.
 - Examen físico completo, con el paciente cómodo, con adecuada iluminación y frente a un espejo grande.
 - Considerar exámenes de laboratorio y radiología apropiados para determinar el estado de salud general del paciente. Si presenta alguna otra patología, el paciente debe tener pase operatorio de su médico.
 - En caso necesario (antecedente de patología psiquiátrica, alteraciones de la personalidad, sospecha de síndrome dismórfico corporal) es imprescindible la evaluación por psiquiatría para dar un pase operatorio.
 - Documentación fotográfica de su estado preoperatorio.
 - Educación al paciente: folletos, videos y discusión acerca de las opciones de cirugía, sus ventajas y desventajas (consentimiento informado).

II. RITIDECTOMÍA

1. Definición

Procedimiento quirúrgico que tiene como objetivo lograr el rejuvenecimiento del contorno facial, incluyendo todas las regiones del rostro y las áreas cervicales anteriores y laterales (sinónimos: *lifting*facial / *facelift*).

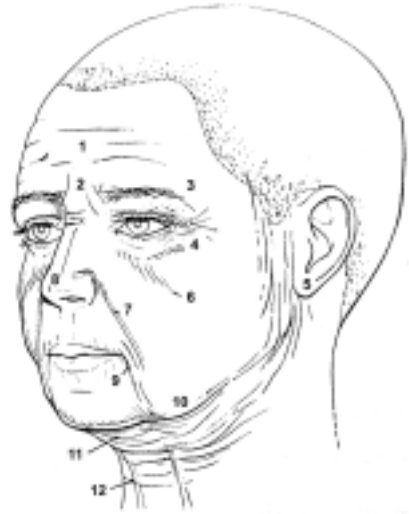

Figura 1. Envejecimiento facial. (Modificado de Pober J, Aston S. Aesthetic surgery of the brow, face and neck. En: Giorgiades G, Riefkohl R, Levin S (eds). Plastic, Maxilofacial and Reconstructive Surgery. Pennsylvania, Williams and Wilkins 1997. Cap. 49. Pag. 553-573.)

2. Indicación

Pacientes con envejecimiento facial. Los estigmas del envejecimiento se presentan en diferentes grados y combinaciones en cada paciente, dependiendo de su edad y otros factores (tabaco, protección solar). Son contraindicaciones relativas el tabaquismo crónico, medicamentos (anticoagulantes), edad (pacientes añosos) y patología asociada (cardiovascular, pulmonar, renal).

3. Los siguientes son hallazgos comunes de la cara envejecida: (ver figura 1)

1. Frente caída y con arrugas profundas.
2. Líneas de fruncimiento del ceño y entrecejo.
3. Cejas caídas
4. Pliegues periorbitarios y palpebrales.
5. Lóbulo auricular caído.
6. Piel redundante en párpado inferior y surco nasoyugal marcado.
7. Surco nasolabial pronunciado.
8. Punta nasal caída.
9. Arrugas peribucales y surcos labiomentales múltiples.
10. Mofletes
11. Papada y laxitud de piel cervical.
12. Bandas platismales.

4. Consideraciones anatómicas

- Existen capas constantes en la cara que reciben diferentes nombres según el tercio facial analizado:

TABLA 1: Capas anatómicas de la cara

Capas	Sobre Arco Cigomático	Mejilla	Cuello
1. Piel	Piel	Piel	Piel
2. Celular subcutáneo	Celular subcutáneo	Celular subcutáneo	Celular subcutáneo
3. Sistema músculo aponeurótico	Fascia temporal superficial y músculo frontal	SMAS y músculos superficiales de la mímica	Músculo platisma
4. Fascia profunda	Fascia temporal profunda y músculo temporal	Fascia parotídea	Fascia cervical
5. Nervio fascial	Entre músculo temporal y fascia temporal profunda	Bajo fascia parotídea	Bajo fascia cervical

- Siguiendo en profundidad, se agregan algunas estructuras dependiendo de la ubicación en la cara como: el conducto parotídeo, la bola adiposa bucal o de Bichat (*buccal fat pad*), la arteria facial y la vena facial.
- El plano muscular donde se encuentran los músculos de la expresión facial (platisma, orbicularis oculi, zigomático mayor y zigomático menor) se encuentra en íntima relación al SMAS en un plano superficial al nervio facial. Sin embargo, existe un grupo muscular (buccinador, mentoniano y elevador orbicular) que se ubica en un plano profundo siendo inervados por su cara superficial.

5. Los puntos críticos en un ritidectomía facial para evitar lesiones nerviosas son:

TABLA 2: Puntos críticos para lesión nerviosa facial

Localización	Nervio con el SMAS	Relación	Signo de lesión
1 6.5 cm. por debajo del conducto auditivo externo.	Rama auricular del plexo cervical superficial.	Por debajo	Entumecimiento por debajo de la oreja.
2 Línea que une el trago con un punto a 2 cm. sobre la cola de la ceja.	Rama frontal del nervio facial.	Por dentro	Parálisis de la frente.
3 3 cm. por delante del trago auricular.	Rama cigomática del nervio facial.	Por debajo	Parálisis del labio superior.
4 5.5 - 6 cm. por delante del surco del lóbulo auricular en sentido horizontal.	Rama bucal del nervio facial.	Por debajo	Parálisis del labio superior.
5 1 cm. bajo el punto medio del cuerpo mandibular a 2 cm. posterior a la comisura bucal.	Rama mandibular marginal del nervio facial.	Por debajo	Parálisis del labio inferior.

6. Técnicas quirúrgicas

- En la actualidad, existe un gran número de técnicas de *lifting* facial sin consenso en cuanto a una técnica óptima e ideal. Debido probablemente a múltiples factores difíciles de objetivar efectivamente, entre los cuales están el alto grado de subjetividad en la evaluación de los resultados, la alta variabilidad entre cirujanos, la variabilidad anatómica entre pacientes y sus requerimientos y que no existe una alternativa única para este procedimiento. Sin embargo, el objetivo final de cualquier técnica debe ser un resultado natural, duradero y con el mínimo de complicaciones.
- Las ubicaciones de las incisiones pueden ser:
 - a. En la región frontal: prepilosa, intrapilosa, mini-incisiones para endoscopia.
 - b. En región temporal: prepilosa o intrapilosa.
 - c. En región pre-auricular: pre o retro-tragal.
 - d. En región retroauricular: prepilosa o intrapilosa.
- La extensión de las incisiones puede ser:
 - a. *Lifting* frontal: incisiones amplias pre o intrapilosas, o mínimas para accesos endoscópicos.
 - b. *Lifting* facial:
 - *Minilifting*: pequeñas incisiones en las distintas áreas (pinzas).
 - *Lifting* cortos: incisión acortada que ocupa parcialmente la región temporal y retroauricular.
 - *Lifting* tradicional: incisión extendida y amplia de todas las zonas.
 - c. *Lifting* de cuello: se usan las mismas incisiones que para el *lifting* facial. Se puede agregar una incisión submentoniana para lipectomía y plicaturas en el tratamiento de las bandas platismales.
- Los planos a disecar pueden ser variados y son los que generalmente le dan el nombre a la técnica:
 - a. Planos superficiales (no sobrepasan el SMAS ni alteran los ligamentos suspensorios de la cara).
 - Subcutáneo: es el plano más superficial y con menos limitaciones. Se basa en el estiramiento de la piel solamente.
 - Plicatura del SMAS: disección subcutánea más doblado y sutura del SMAS.
 - SMASectomía: disección subcutánea y resección de una porción de SMAS, con sutura de ambos bordes del SMAS entre sí.
 - b. Planos profundos (se liberan y reposicionan los ligamentos suspensorios de la cara)

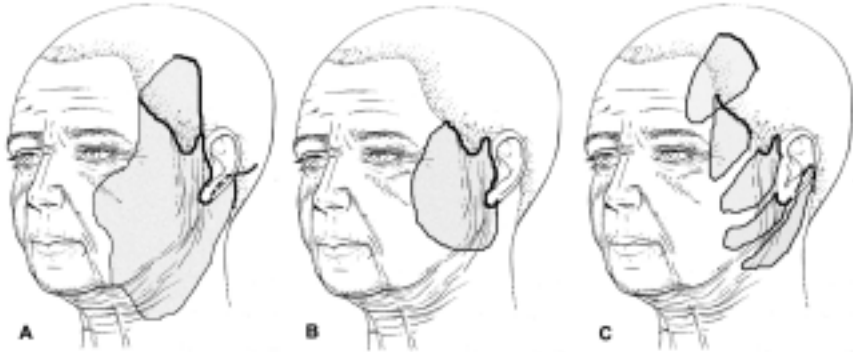


Figura 2: Incisiones y disecciones. A: Lifting clásico con sus alternativas de incisiones en la región temporal, preauricular y retroauricular. La disección es amplia y extendida a casi toda la cara. B: Lifting corto con incisiones más disminuidas en zonas temporal y retroauricular. La disección abarca un área menor. C: Minilifting con incisiones mínimas en diferentes regiones y disecciones limitadas. (Modificado de Pober J, Aston S. Aesthetic surgery of the brow, face and neck. En: Giorgiades G, Riefkohl R, Levin S (eds). Plastic, Maxilofacial and Reconstructive Surgery. Pennsylvania, Williams and Wilkins 1997. Cap. 49. Pag. 553-573).

- Sub-SMAS: disección subcutánea y bajo el SMAS (2 planos). Las fuerzas se basan en la tracción del SMAS que se sutura, reseca o crean colgajos para su fijación.
- Profundo o compuesto: elevación del SMAS y la piel en block sin separarlos.
- Subperióstico: disección sobre el esqueleto facial permitiendo la elevación de partes blandas del tercio superior y medio facial.
- La extensión de la disección va a depender del grado de envejecimiento y de las limitaciones anatómicas de los planos utilizados. La disección puede ser limitada, media o extendida.
- Complicaciones
 - a. Tempranas: hematoma (1 -3%), infección, necrosis de colgajos.
 - b. Tardías: lesión nerviosa (0,4 - 2%), cicatrización patológica o inestética, alopecias, pigmentación.

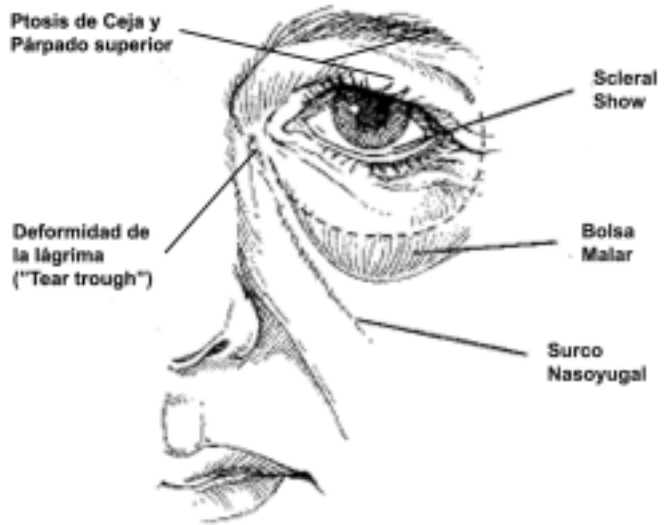


Figura 3. Signos de envejecimiento palpebral severo. (Modificado de Hester R, Codner M, McCord C, Nahai F, Giannopoulos A. Evolution of Technique of the Direct Transblepharoplasty Approach for the Correction of Lower Lid and Midfacial Aging: Maximizing Results and Minimizing Complications in a 5-Year Experience. Plast Reconstr Surg 105: 393, 2000)

III. BLEFAROPLASTÍA

1. Definición

Cualquier procedimiento que se realiza para dar forma o modificar el aspecto de los párpados.

2. Indicación

Pacientes con signos de envejecimiento palpebral y blefarochalasis, que se define como el debilitamiento involutivo de los párpados que determina un exceso cutáneo, la protrusión de la grasa orbitaria a través de un septum laxo y laxitud del sistema suspensorio palpebral. Estos signos se presentan en diferentes grados y combinaciones en cada paciente dependiendo de múltiples factores.

3. Aspectos anatómicos

Es básico entender la anatomía palpebral para poder realizar una correcta técnica quirúrgica. El párpado puede ser dividido en 2 porciones según el septum orbitario:

- Lámina externa: por fuera del septum, contiene la piel, el músculo orbicular y la grasa preseptal.
- Lámina interna: por dentro del septum, contiene el tarso, músculo elevador del párpado superior y compartimientos grasos.

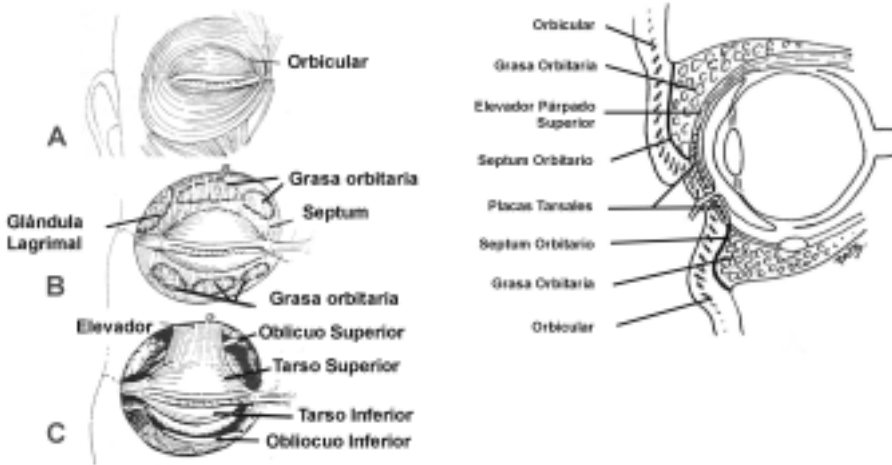


Figura 4: Anatomía del párpado superior e inferior.

4. Técnica quirúrgica

- Principios básicos:
 - a. Tratamiento del exceso cutáneo y del músculo orbicular.
 - b. Tratamiento del septum y de los compartimientos grasos.
 - c. Tratamiento del sistema suspensorio palpebral.
- Vías de abordaje:
 - a. Transcutánea: permite manejar el exceso de piel y músculo, reseándolos.
 - b. Transconjuntival: no toca la piel produciendo menos retracción palpebral. Sin embargo, con frecuencia se asocia a procedimientos abrasivos cutáneos para mejorar su aspecto.
- Manejo del septum y compartimientos grasos:
 - a. Técnicas resectivas: técnica clásica de apertura del septum y resección de grasa. Puede dejar un ojo hundido que se acentúa con el envejecimiento.
 - b. Técnicas de reposición: vuelve a su posición la grasa herniada mediante diferentes suturas y plicaturas del septum.
 - c. Técnicas de transposición: apertura del septum y colocación de la grasa en una posición extranatómica. Utilizada para corregir surcos nasoyugales marcados.
- Manejo del sistema suspensorio palpebral: detectar al paciente en riesgo de retracción (prueba de la pinza, paciente añoso). En estos pacientes es recomendable realizar algún procedimiento de cantoplastia para prevenir complicaciones.

5. Complicaciones

- Retracción: es la complicación más común. Puede ir desde un leve *scleral show* hasta el ectropion en el párpado inferior y producir lagofalmo (imposibilidad de cerrar el ojo) en el párpado superior.
- Problemas lagrimales: van desde el ojo seco hasta la epífora y pueden ser transitorios o permanentes. Se recomienda un test de Shirmer preoperatorio.
- Problemas cicatrizales: cicatrices hipertróficas, quistes y milium y alteraciones en la pigmentación pueden ocurrir.
- Sangramiento: puede ser periorbitario o retrobulbar. Este último es el más peligroso, requiriendo exploración, apertura amplia del septum y cantotomía lateral.
- Problemas oculares: ptosis palpebral por daño del elevador; diplopia por daño de los músculos oculares (oblicuos y rectos); enoftalmo o apariencia de ojo hundido; queratoconjuntivitis, quemosis.
- Otros: irregularidades, asimetrías, glaucoma y ceguera.

IV. RINOPLASTÍA

1. El objetivo de la rinoplastia estética es la modificación de la morfología nasal, que va desde pequeños refinamientos de partes blandas a cambios mayores que involucran tratamiento de la estructura ósea, preservando la fisiología normal de la nariz.

2. La estructura nasal está dada por los siguientes componentes:

- Punta: el soporte de la punta nasal está dado por su principal estructura que corresponde al cartilago alar. El cartilago alar a su vez está compuesto por la crus interna, crus medial y el complejo crural lateral (crus lateral y cartilagos accesorios). Con fines didácticos, la punta nasal puede ser representada como un trípode con una pata inferior (crus interna y medial) y dos superiores (complejo crural lateral). La punta nasal según sus características puede tener una hiperproyección o hipoproyección, puede ser ancha, estar caída o tener asimetrías.
- Dorso: está compuesto por una estructura piramidal osteocartilaginosa cuyo tercio proximal es óseo (huesos nasales) y sus 2/3 distales son cartilagosos (unión de cartilagos alares y tabique). Según sus características, el dorso puede ser prominente, bajo, irregular o desviado.
- Septum: está formado por el cartilago cuadrangular del tabique, la lámina perpendicular del etmoides y el vomer. Generalmente, las desviaciones nasales se acompañan de desviaciones importantes del septum, presentando además alteraciones funcionales.
- Zona perialar: está constituida por las bases alares, la unión ala-mejilla y el borde libre del ala nasal. Los principales problemas estéticos que puede tener esta zona son deformidades de la base alar y alteraciones de la relación columelo-alar.

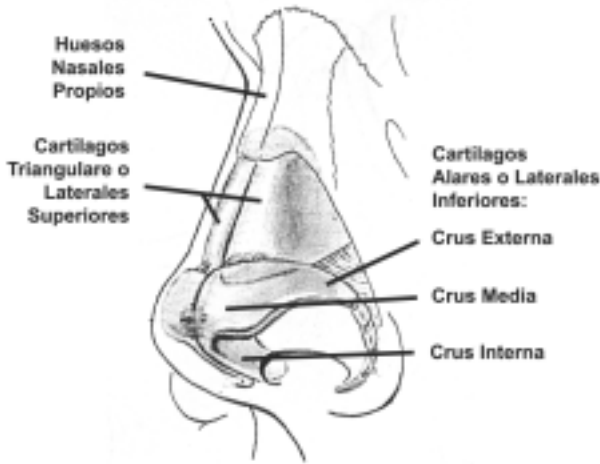
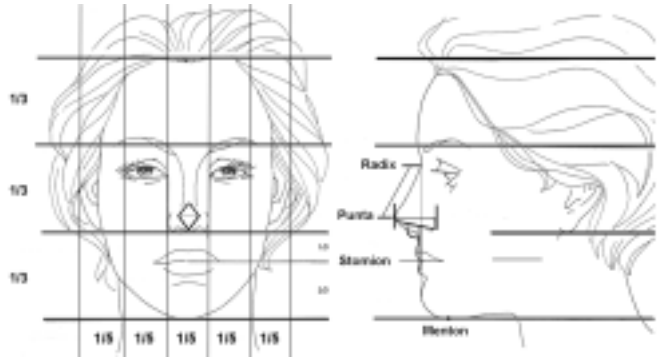


Figura 5. Elementos básicos de la anatomía nasal. (Modificado de Ortiz-Monasterio F. Rinoplastia. Editorial Médica Panamericana, 1994)

3. Los motivos de consulta más frecuentes para solicitar evaluación para rinoplastía son:
 - Dorso prominente (giba)
 - Dorso y/o punta anchas
 - La nariz grande y la nariz larga
 - Punta gruesa o poco definida
 - Secuelas de traumatismos nasales (accidentes o cirugías)
 - Secuelas de alteraciones congénitas (fisurados)
 - Problemas respiratorios asociados
4. Estas diversas indicaciones se pueden concretar en tres tipos básicos de rinoplastías:
 - Rinoplastía estética primaria: aquélla que se realiza para mejorar la apariencia física de un paciente previamente no operado.
 - Rinoplastía funcional: aquélla que se practica primariamente para mejorar o corregir una mala función ventilatoria nasal (desviación septal, colapso alar, insuficiencia valvular, hipertrofia de cornetes), que puede ir asociado a algún procedimiento estético.
 - Rinoplastía secundaria: aquélla que se realiza en un paciente previamente operado para mejorar o corregir algún defecto residual.
5. Previo a cualquier intervención, deben considerarse algunas características que permiten una evaluación estética de la nariz:
 - Análisis facial: evaluar los tercios faciales horizontales y los quintos faciales verticales en busca de asimetrías y otras alteraciones.

Figura 6 Elementos básicos del análisis nasal clínico. La evaluación debe comenzar por la evaluación facial completa, seguida de la apreciación de la piel y finalmente de las medidas nasales. (Modificado de Ortiz-Monasterio F. Rinoplastia. Editorial Médica Panamericana, 1994)



- Análisis de la piel nasal: la piel gruesa agrega volumen, elimina angularidad y contorno. Además es difícil obtener definición de elementos anatómicos posteriores a la cirugía.
- Análisis nasal:
 - a. Punta:
 - Posee un rombo formado por el supratip (punto superior), el infratip (punto inferior), y los domos de la crus media alar (puntos laterales).
 - La proyección se mide desde el surco nasogeniano hasta la punta en el perfil.
 - La rotación se mide mediante el ángulo nasolabial ($95^\circ - 105^\circ$ en mujeres y $90^\circ - 95^\circ$ en hombres). Se relaciona con la longitud nasal (a mayor longitud nasal, menor ángulo nasolabial y menor rotación).
 - El ancho de la base alar es igual a la distancia intercantal y corresponde a un quinto facial vertical.
 - b. Dorso:
 - Existe una formación de líneas cóncavas divergentes entre el borde supraciliar y la punta nasal.
 - La longitud nasal se mide desde el radix a la punta. Se relaciona con la rotación de la punta y la proporción longitud nasal/punta debe ser $1 : 0.67$.
 - La longitud nasal ideal es igual a la distancia del stomion al mentón o a $2/3$ del tercio facial medio.
 - El dorso está a nivel de la línea entre el radix y la punta nasal en los hombres y 2 mm. por detrás en las mujeres.
 - En las mujeres, existe además un pequeño quiebre a nivel de la línea media nasal por encima de la unión de los alares que produce el efecto de despegue de la punta (supratip).

6. Técnica quirúrgica

- El concepto clásico de rinoplastía reductiva ha pasado por la rinoplastía de aumento hasta un concepto moderno que sugiere menos resección de tejido y mayor preservación y reposición de estructuras.
- Abordajes:
 - a. Rinoplastía cerrada: se utilizan incisiones intercartilaginosas (entre los cartílagos alares y laterales); transcartilaginosas (a través de los cartílagos alares); incisiones marginales (en el reborde alar); incisión transfixiante (a nivel del extremo caudal del septum en combinación con las incisiones anteriores).
 - b. Rinoplastía abierta: se realizan incisiones marginales bilaterales en el reborde alar que se comunican en la línea media a través de una incisión cutánea transcolumellar, permitiendo elevar un colgajo cutáneo nasal.
 - c. La ventaja de la técnica cerrada es que no deja cicatrices. La ventaja de la técnica abierta es que permite un mejor diagnóstico de las alteraciones al visualizar en forma directa lo que se traduce en un mejor control terapéutico.
- Tratamientos a realizar durante una rinoplastía:
 - a. Reducción / remodelación del dorso: con tijera o bisturí para la porción cartilaginosa y con raspa para la porción ósea.
 - b. Remodelación / redefinición de la punta: resección del borde cefálico de los cartílagos alares, resección de grasa entre domos, puntos inter y transdomales.
 - c. Fracturas de los huesos nasales: osteotomías laterales (internas o externas) para reducir el espacio entre los huesos nasales después de tratar la giba dorsal.
 - d. Tratamiento del septum nasal: resección del borde caudal del septum para rotar la punta. Manejo de la desviación septal (mellado y resección).
 - e. Otros: estrechamiento de las alas, colocación de injertos (en la punta, dorso, columela, expansivos) turbinectomía, etc.
 - f. Finalización: muy importante. Colocación de tela para adaptar la piel, taponamiento nasal (3-5 días) y férulas externas de yeso, metal o acrílico (7-10 días). Evitar los golpes y uso de anteojos por lo menos el primer mes.

7. Complicaciones

- 10% de las rinoplastías primarias requerirán de un procedimiento secundario que puede ir desde pequeños retoques a grandes revisiones.
- Debemos diferenciar lo que son complicaciones quirúrgicas (hemorragia, infección, cicatrización patológica, etc.) de resultados insatisfactorios o insuficientes. A veces la línea divisoria entre ellos es bastante difícil de delimitar.

V. TRATAMIENTOS FACIALES COMPLEMENTARIOS

1. Los tratamientos complementarios son procedimientos no quirúrgicos que forman parte del arsenal terapéutico en el rejuvenecimiento facial.

2. Técnicas abrasivas de pulido facial, *resurfacing* o *peelings*

- El envejecimiento facial (aparición de arrugas) está determinado por factores intrínsecos (genéticos) y extrínsecos (exposición solar, tabaco, nutrición, estilo de vida). A todo esto se le pueden agregar cambios pigmentarios (manchas) o secuelas cicatrizales (acné o varicela) en la piel de la cara.
- El objetivo de estas técnicas es suavizar las arrugas, reducir las manchas y mejorar la textura y apariencia de la piel. Esto se logra mediante la exfoliación de las capas superficiales de la piel y la aparición de piel más nueva y rejuvenecida.
- Existen tres métodos para lograr un pulido facial:
 - a. Mecánico (dermabrasión): utiliza una lija o una piedra de superficie abrasiva rotatoria de alta velocidad.
 - b. Láser: elimina las capas superficiales de la piel mediante vaporización térmica. Se utilizan el láser CO₂ y Erbio: YAG.
 - c. Químico: utiliza productos químicos para remover las capas superficiales de la piel. Los más usados son: alfa-hidroxiácidos (superficial), ácido tricloroacético (TCA, profundidad intermedia) y fenol (el más profundo).
- Todas las técnicas pueden realizarse alcanzando diferentes niveles de profundidad. Un tratamiento superficial se recupera más rápido, pero requiere repeticiones para obtener un resultado semejante a un tratamiento más profundo.
- Postoperatorio: curación cerrada con apósitos o abierta con cremas. La epitelización demora una semana, pero queda la piel enrojecida. Esto puede durar hasta 2 meses, período en el cual es fundamental el bloqueador solar.
- Complicaciones: infección, reactivación herpética (se recomienda la profilaxis), cicatrización patológica (descrito para tratamientos más profundos), alteraciones pigmentarias (cuidado pacientes con piel más morena).

3. Relleno facial con implantes biológicos o materiales aloplásticos o *fillers*

- Se han utilizado numerosos materiales inyectables para el relleno de depresiones, arrugas, pliegues cutáneos, labios y otras manifestaciones del envejecimiento. También pueden emplearse en cicatrices deprimidas o asimetrías.
- Colágeno inyectable: colágeno dérmico bovino ultrapurificado tipo I o humano que se usa para aumento de partes blandas, corrección de defectos de contorno de

tejidos blandos y arrugas faciales. Requiere de prueba cutánea previo uso.

- Grasa autóloga: lipoinyección de grasa aspirada. Generalmente se asocia a otros procedimientos estéticos. Se utiliza para el relleno de surcos profundos y aumento de partes blandas.
- Ácido hialurónico: polisacárido biológicamente puro, biodegradable y no alergénico. Se utiliza para el tratamiento de arrugas y defectos de partes blandas en forma similar al colágeno. Actualmente es el más utilizado.
- Silicona: es un polímero que puede existir en forma líquida, gel o sólida. No está aprobada para su uso inyectable como sustancia de relleno y puede provocar complicaciones serias como dolor, inflamación, migración, reacción a cuerpo extraño y celulitis crónica.

4. Inyección de toxina botulínica

- La toxina botulínica es producida por la bacteria *Clostridium Botulinum*. Produce parálisis muscular al evitar la liberación de acetilcolina en la unión neuromuscular.
- La forma comercial más utilizada es la toxina botulínica tipo A (Botox®), la tipo B (Myobloc®) también se encuentra disponible en el comercio.
- Se usa principalmente para el tratamiento de las arrugas frontales, glabellares y periorbitarias o *patas de gallo* (tercio facial superior). También se ha utilizado en el surco nasogeniano, peribucales y en el cuello (bandas platismales) con fines estéticos.
- Complicaciones: escasas y por lo general, menores (dolor leve y equimosis en los sitios de punción). Si la solución migra a lugares indeseados puede producir problemas más serios, pero autolimitados (ptosis palpebral, diplopía, caída de las cejas y de la comisura labial, retracción del párpado inferior)

VI. LIPOASPIRACIÓN

1. Concepto

Es la técnica mediante la cual se aspira el tejido adiposo subcutáneo a través de cánulas finas que se insertan por incisiones cutáneas pequeñas. Con la posterior cicatrización la piel se retrae y se reduce el volumen adiposo logrando una mejoría del contorno corporal (sinónimos: lipoaspiración / liposucción).

2. Conceptos anatómicos y fisiológicos

- La distribución grasa en el hombre es principalmente en el abdomen y torso (patrón androide). La distribución en la mujer es en torno a las caderas y muslos (patrón ginecoide).
- La grasa subcutánea del tronco está constituida por una capa superficial y una profunda separadas por una fascia superficial.

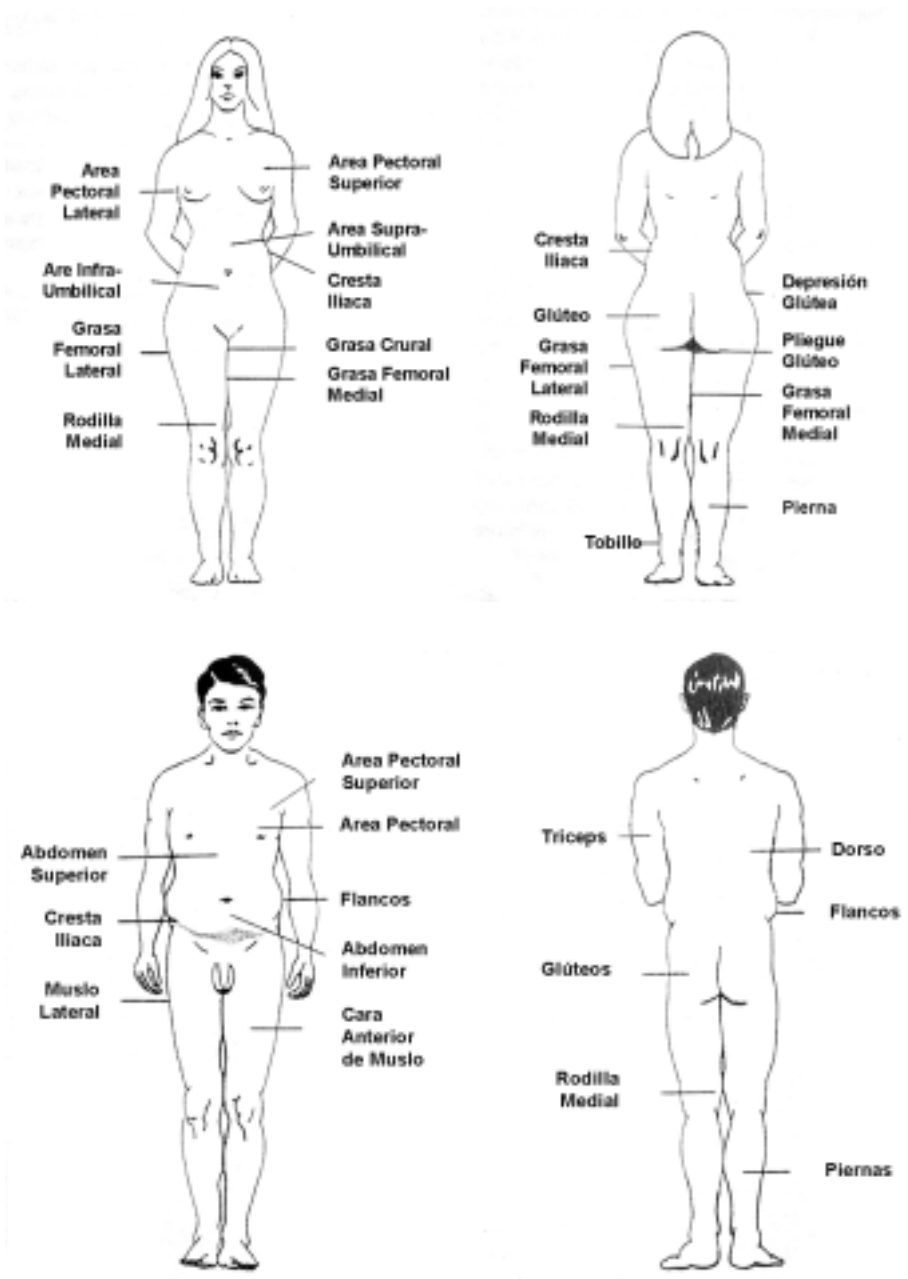


Figura 7. Distribución grasa en la mujer (arriba) y en el hombre (abajo). (Modificado de Hetter G, Fodor P. Aspirative Lipoplasty. En: Giorgiades G, Riefkohl R, Levin S (eds). Plastic, Maxilofacial and Reconstructive Surgery. Pennsylvania, Williams and Wilkins 1997. Cap. 58. Pag 685-703)

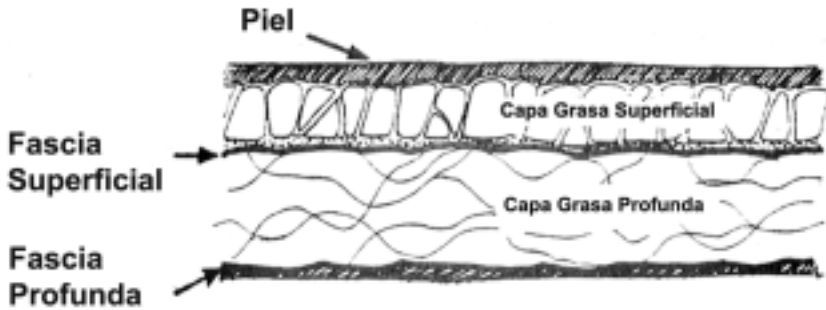


Figura 8.

Capas grasas en el cuerpo humano.

(Modificado de Hetter G, Fodor P. Aspirative Lipoplasty. En: Giorgiades G, Riefkohl R, Levin S (eds). Plastic, Maxilofacial and Reconstructive Surgery. Pennsylvania, Williams and Wilkins 1997. Cap. 58. Pag. 685-703)

- La grasa profunda es más laxa y areolar, con menos tabiques y se localiza sobre todo en las regiones periumbilical, lumbar, glútea y muslos.
- La grasa superficial es densa, compacta y con muchos tabiques fibrosos que dificultan su lipoaspiración.
- La celulitis se produce por un cambio arquitectónico de la grasa superficial. Al hipertrofiarse la grasa o relajarse la piel con la edad, los tabiques fibrosos actúan como puntos de anclaje a la piel, dando la apariencia irregular de la celulitis (diferenciar de la celulitis infecciosa).
- El número total de células grasas no aumenta después de la adolescencia. Al extraer estos adipositos mediante aspiración, éstos no serán reemplazados, pero las células restantes pueden hipertrofiarse llegando incluso a aumentar la masa total de grasa. Esto explica por qué los efectos de la lipoaspiración pueden ser reversibles.

3. Tipos de lipoaspiración

- Lipoaspiración tradicional: las cánulas se conectan a un sistema de presión negativa que permite la extracción del tejido graso. Ha probado ser segura y reproducible en manos entrenadas por lo que se considera el estándar de comparación de todas las técnicas.
- Lipoaspiración ultrasónica: las cánulas tienen un sistema de ultrasonido en sus extremos que va destruyendo el tejido adiposo mediante un sistema de cavitación. Requiere de aspiración posterior y no permite inyectar la grasa emulsificada obtenida. Tendría un menor tiempo de ejecución, menor esfuerzo, sería más efectiva en

zonas más difíciles (hombres, ginecomastia, lipoaspiraciones secundarias), con menor sangramiento y lograría mayores retracciones de la piel (sin estudios válidos que lo avalen).

- Lipoaspiración láser (lipoláser): la cánula tiene un láser neodimio: YAG en su extremo que destruye el tejido graso por termolisis selectiva. También requiere de aspiración posterior y tampoco permite la reutilización de la grasa conseguida. Produciría menos dolor, equimosis y edema, con un postoperatorio más rápido (sin estudios válidos, incluso un estudio nacional no encontró diferencias al compararla con la tradicional).

4. Indicaciones

- Desviación del ideal de la silueta o contorno estético masculino o femenino.
- Presencia de asimetrías.
- Presencia de *dimpling* o celulitis (irregularidades); solamente la atenúa, no la desaparece.
- Depósitos grasos anómalos: lipodistrofias.
- No está indicada en la obesidad ni para bajar de peso.
- Las zonas más frecuentes donde se realiza lipoaspiración son:
 - a. Cabeza: bola de Bichat, papada (región submentoniana y submandibular).
 - b. Tronco: región periaxilar, mamas, región subescapular, abdomen, flancos, zonas lumbares.
 - c. Extremidades: cara posterointerna del brazo, región trocantérea, nalgas, muslos, rodillas y piernas.

5. Técnica quirúrgica

- Es fundamental marcar las áreas que serán lipoaspiradas en el preoperatorio con el paciente de pie y previo a cualquier tipo de infiltración.
- Infiltración: uso de soluciones que se infiltran previo a la aspiración con el objetivo de obtener un efecto hemostático y analgésico para el postoperatorio.

TABLA 3: Soluciones para infiltración en lipoaspiración

Técnica	Infiltrado	Pérdida estimada de sangre
Seca	Sin infiltración	20 - 45%
Húmeda	200 - 300 cc. de infiltración por área	4 - 30%
Súper húmeda	1 cc. infiltrado por cada 1 cc. aspirado	1%
Tumescente	Infiltración hasta logra turgor cutáneo 2-3 cc. infiltrados por cada 1 cc. aspirado	1%

- Instrumentos: para la lipoaspiración tradicional se requiere una bomba al vacío (idealmente a 1 atmósfera), un tubo conductor y cánulas. Estas últimas deben permitir una lipoaspiración efectiva con mínimo trauma a los tejidos.
- Lipoaspiración: a través de incisiones pequeñas se introducen las cánulas en el tejido graso superficial o profundo, creando túneles y con movimientos de vaivén se va succionando la grasa.
- En la actualidad se recomiendan la realización de lipoaspiraciones mayores de 5 litros en servicios con unidades de cuidados intensivos para el monitoreo adecuado de estos pacientes.
- Al terminar la cirugía se suturan las heridas y se coloca una prenda elástica sobre las zonas tratadas (medias y fajas).

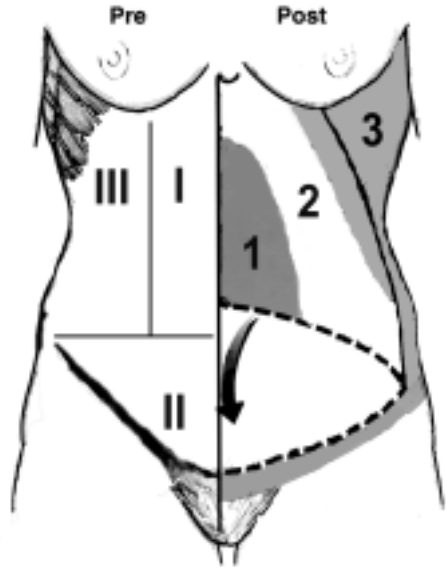
6. Lipoinyección

- El injerto de grasa autólogo se utiliza para gran diversidad de situaciones clínicas en las que se requiere rellenar surcos o depresiones, o bien corregir irregularidades superficiales.
- En cirugía estética sus principales usos son relleno de surcos nasolabiales, arrugas glabellares, cicatrices deprimidas, aumento de labios, aumento de glúteos, pantorri-llas y rejuvenecimiento facial y de manos (entre las más frecuentes).
- La tasa de supervivencia de las células adiposas transplantadas es controvertida. La reabsorción depende del volumen infiltrado, la manipulación y preparación del injerto y la zona receptora. Durante los primeros seis meses ocurre la mayor reabsorción, la cual es muy variable, quedando un remanente del 50 al 25% al año.
- La lipoescultura (técnica de Coleman) hace referencia a aquella técnica que trata de mantener al máximo la integridad de las células grasas, reduciendo los factores traumáticos. Se centrifuga la grasa para eliminar el infiltrado y los restos hemáticos. Se utilizan cánulas especiales menos traumáticas y se inyecta en forma de hileras para que el injerto quede rodeado al máximo por tejido receptor, aumentando el pre-ndimiento.

7. Complicaciones

- La tasa general de complicaciones es de un 10% aproximadamente.
- Las irregularidades de contorno, parestesias, edema, induración, equimosis y cambios en la coloración ocurren como parte normal de la evolución de toda lipoaspiración y son por lo general autolimitados.
- Complicaciones intraoperatorias: shock hipovolémico, perforación a cavidad abdominal o torácica.

Figura 9. Izquierda: Zonas I, II y III de irrigación de la pared abdominal anterior en el preoperatorio. Derecha: Zonas de seguridad para realizar lipoaspiración una vez elevado el colgajo abdominal. 1= Zona restringida, 2= Zona limitada y 3= Zona segura para realizar lipoaspiración durante una abdominoplastia clásica. (Modificado de Matarasso A. Liposuction as an Adjunct to a Full Abdominoplasty Revisited. *Plast Reconstr Surg* 106; 1197, 2000.)



- Postoperatorias tempranas: shock hipovolémico, desequilibrio hidrosalino, hematomas, infección, seroma, trombosis venosa profunda, tromboembolismo pulmonar, necrosis cutánea, embolia grasa.
- Postoperatorias tardías: discromías, irregularidades, asimetrías, flaccidez y recidiva de la lipodistrofia.
- Para tener resultados adecuados, los pacientes sometidos a una lipoplastia deben comprometerse con modificaciones en su dieta, ejercicio y estilo de vida apropiados principalmente para no aumentar de peso.

VII. ABDOMINOPLASTÍA

1. Definición

Conjunto de técnicas destinadas a mejorar la apariencia y remodelar el contorno de la pared abdominal anterior. Incluye la lipoaspiración, la resección cutánea y las plicaturas musculoaponeuróticas (sinónimos: dermolipectomía abdominal, lipectomía abdominal).

2. Conceptos anatómicos

- La irrigación de la pared abdominal descrita por Nahai, Brown y Vasconez constituye un elemento fundamental ante cualquier técnica de abdominoplastia. Según su vascularización la pared abdominal se puede dividir en tres zonas:
 - a. Zona I: entre el xifoides, el pubis y el borde lateral de los rectos anteriores del abdomen irrigada por la arterias epigástricas profundas superior e inferior.
 - b. Zona II: está entre la espina iliaca anterosuperior, el pubis y el pliegue inguinal y es irrigada por la arteria iliaca externa a través de ramas profundas (arteria

epigástrica inferior con sus perforantes músculo-cutáneas y la arteria ilíaca circunfleja profunda) y superficiales (arteria epigástrica superficial y pudenda superficial externa).

- c. Zona III: es el área correspondiente a los flancos laterales entre el reborde costal y la espina ilíaca anterosuperior. Basa su irrigación en perforantes musculocutáneas que se originan de las arterias toracodorsales, intercostales y lumbares.

3. Clasificación clínica

- Matarasso clasifica los diferentes grados de laxitud de la pared abdominal anterior, basándose en las características de la piel, el panículo adiposo y en el sistema músculo-aponeurótico.

TABLA 4: Clasificación de la pared abdominal anterior y su tratamiento según Matarasso.

Tipo	Piel	Grasa	Sistema músculo aponeurótico	Tratamiento
I	Mínima laxitud	Variable	Mínima flacidez infraumbilical	Lipoaspiración
II	Laxitud media	Variable	Flacidez infraumbilical	Miniabdominoplastia
III	Laxitud moderada	Variable	Flacidez epigástrica e infraumbilical	Minilipectomía ampliada
IV	Laxitud severa	Variable	Flacidez desde xifoides a pubis	Abdominoplastia + lipoaspiración

4. Técnica quirúrgica

- La técnica quirúrgica a elegir va a depender del tipo de abdomen que exista y se pueden especificar en cuatro tipos:
- La magnitud de la lipoaspiración va a depender del tipo de cirugía asociada y de la extensión del decolamiento. La combinación de abdominoplastia y lipoaspiración debe restringirse a las zonas seguras y de magnitud moderada, en especial, en pacientes añosos, con enfermedad médica asociada, fumadores, en sobrepeso y con cirugías concomitantes.

5. Complicaciones

- Quirúrgicas: dehiscencia de la herida, infección de la herida, hematoma (5.8%), seroma (20%), necrosis cutánea (2%).
- Estéticas: cicatrización patológica (0.3%), adiposidad residual en epigastrio, disparidad de altura de los colgajos, complicaciones umbilicales, *orejas de perro*.

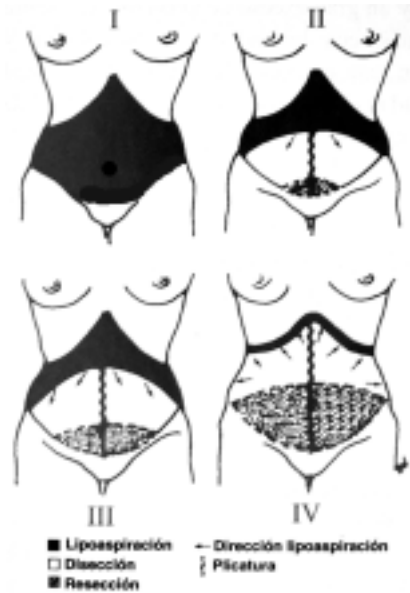

Figura 10. Técnicas para la remodelación de la pared abdominal anterior. I. Lipoaspiración aislada, II. Minilipectomía, III. Minilipectomía ampliada, IV. Abdominoplastia clásica. (Modificado de Navarro R. Lipectomía abdominal. En: W. Calderón y A. Yuri (eds). Cirugía Plástica. Santiago, Sociedad de Cirujanos de Chile 2001. Cap. 61. Pag. 627-646).

VIII. REMODELACIÓN DE GLÚTEOS, MUSLOS Y BRAZOS

1. Gluteoplastia

- La corrección del contorno corporal implica un adecuado contorno de los glúteos y para lograr este objetivo existen variadas opciones:
 - a. Resección a nivel trocantéreo y en el pliegue glúteo: con una adecuada planificación permite obtener resultados adecuados, pero con cicatrices visibles.
 - b. Suspensión completa de la región glútea mediante *lifting* corporal inferior (técnica de Lookwood): procedimiento algo más complejo en su planificación con cicatrices extensas y resultados superiores.
 - c. Aumento glúteo con implantes de silicona: prótesis glúteas submusculares o subfasciales. Resultados moderados a buenos con altas tasas de infección.
 - d. Lipoinyección glútea con grasa autóloga obtenida de la lipoaspiración de otros segmentos corporales: técnica más utilizada con todas las ventajas y desventajas de la lipoinyección (ver más arriba).

2. *Lifting* de muslos

- Está indicado en pacientes con laxitud cutánea y diferentes grados de excedente adiposo. Es frecuente esta situación en pacientes con pérdida de peso masiva o adultos mayores. El exceso de piel y grasa en esta zona puede producir problemas funcionales, irritación e infecciones locales. Es un área corporal difícil de manejar con un alto grado de insatisfacción debido a problemas de cicatrización patológica,

migración de la cicatriz, necrosis, dolor y presencia de exudado persistente lo que determina resultados inadecuados.

- El *lifting* puede ser de:
- Cara medial de muslo: resección ubicada en la zona inguinal y fijación a la fascia superficial.
- Cara lateral de muslo: resección a través de una incisión que se dirige desde la línea media posterior lateralmente hacia la región inguinal.

3. Braquioplastia

- Es un procedimiento poco frecuente debido a que requiere de incisiones prolongadas muy visibles en la cara interna de los brazos que se extienden hasta el codo. Los pacientes dispuestos a aceptar esta secuela cicatricial son aquellos con excedentes cutáneos severos generalmente posterior a bajas de peso masivas como posterior a cirugía bariátrica.

IX. LECTURAS RECOMENDADAS

1. *Aston S, Beasley R, Thorne CH, (eds). Grabb and Smith Plastic Surgery. Nueva York: Lippincott-Raven, 1997.*
2. *Rees T, La Trenta G (eds). Aesthetic Plastic Surgery 2nd Edition. Philadelphia, Pennsylvania: W.B. Saunders Company, 1994.*
3. *Weinzeig J. (ed). Secretos de la Cirugía Plástica. 1^a Edición (traducción). México: McGraw-Hill Companies, 2001.*
4. *Pober J, Aston S. Aesthetic surgery of the brow, face and neck. En: Giorgiades G, Riefkohl R, Levin S (eds). Plastic, Maxilofacial and Reconstructive Surgery. Pennsylvania, Williams and Wilkins 1997. Cap. 49. Pag. 553-573*
5. *Hetter G, Fodor P. Aspirative Lipoplasty. En: Giorgiades G, Riefkohl R, Levin S (eds). Plastic, Maxilofacial and Reconstructive Surgery. Pennsylvania, Williams and Wilkins 1997. Cap. 58. Pag. 685-703*
6. *Rees T.D., Aston S.J., Thorne C.H.M. Blefaroplastia y plastica facial. En: McCarthy (ed). Cirugía Plástica Vol. II. Philadelphia, WB Saunders, 1990. Cap. 17. Pp. 1419-1513.*
7. *Hester R, Codner M, McCord C, Nahai F, Giannopoulos A. Evolution of Technique of the Direct Transblepharoplasty Approach for the Correction of Lower Lid and Midfacial Aging: Maximizing Results and Minimizing Complications in a 5-Year Experience. Plast Reconstr Surg 105: 393, 2000*
8. *Ortiz-Monasterio F (ed). Rinoplastia. México: Editorial Médica Panamericana, 1994.*
9. *Gunter J., Rohrich R., Adams W. Dallas Rhinoplasty Nasal Surgery by the Masters. St. Louis Quality Medical Publishing; 2002.*