

IX. CIRUGÍA ORTOGNÁTICA

Dr. Vicente De Carolis, Dr. Carlos Sciaraffia, Dr. Rolando Shulz y Dr. Patricio Andrades

| | | |
|-------|--|-----|
| I. | Generalidades | 146 |
| II. | Causas generales de maloclusión | 146 |
| III. | Conceptos básicos de oclusión dentaria | 147 |
| IV. | Evaluación inicial | 151 |
| V. | Planificación preoperatoria | 156 |
| VI. | Ortodoncia preoperatoria | 157 |
| VII. | Tratamiento quirúrgico | 158 |
| VIII. | Complicaciones | 162 |
| IX. | Lecturas recomendadas | 164 |

I. GENERALIDADES

1. Se define cirugía ortognática como todo aquel procedimiento que moviliza estructuras relacionadas con los dientes para mejorar la oclusión y las relaciones faciales. Dicho de otra manera, la cirugía ortognática es la cirugía utilizada para corregir la maloclusión.
2. La oclusión es la relación que mantienen entre sí los dientes de ambas arcadas dentarias, y la maloclusión es cuando se pierde esta relación normal.
3. La maloclusión puede ser debida problemas de tipo:
 - Dental (intrínseco): malposición de los dientes solamente, que se corrige con ortodoncia.
 - Esqueletal (extrínseco): malposición de los maxilares, que se corrige con cirugía ortognática (deformidad dentofacial).
4. Existe una estrecha relación entre la situación de los dientes y la de los huesos maxilares y faciales acompañantes. Por este motivo a estas diversas entidades clínicas se les agrupa bajo la denominación de deformidades dentofaciales.
5. La evaluación clínica, dental y cefalométrica van a permitir realizar el diagnóstico correcto y proponer el tratamiento adecuado, donde la participación conjunta del cirujano y ortodoncista son fundamentales para obtener buenos resultados.

II. CAUSAS GENERALES DE MALOCLUSIÓN

a. Anomalías genéticas

- Malformaciones de los maxilares: progenia mandibular y mordida cubierta.
- Lo más frecuente es que sean idiopáticas y se presenten en forma aislada.
- Se pueden asociar a otras alteraciones como el síndrome de Treacher-Collins, disostosis craneofacial, anomalías del primer y segundo arco branquial, fisura alveolopalatina.

b. Anomalías del desarrollo

- Anomalías congénitas que actúan por vecindad síndrome de Mobius, hemangiomas y tortícolis congénita.
- Traumatismos recibidos a edad temprana producen variados grados de deformación. Por ejemplo, caídas sobre el mentón con fracturas condíleas no detectadas o quemaduras faciales retraídas.
- Características neuromusculares anormales como la parálisis facial y defectos en la lengua.
- Infección de partes blandas y osteomielitis en etapas tempranas de la vida.
- Alteraciones endocrinas como en la acromegalia.

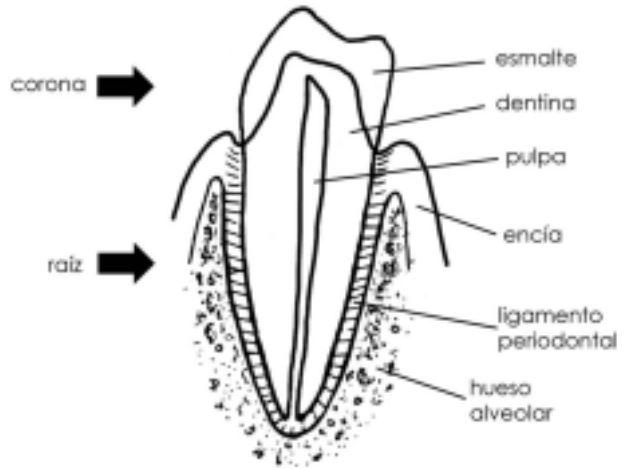


Figura 1. Anatomía de un diente normal. (Dibujo Dr. Rolando Shulz)

- Deficiencias nutricionales como la de la vitamina D (cada vez más rara).
- Alteraciones inflamatorias como la artritis reumatoide juvenil que produce anquilosis temporomandibular, micrognatismo y microgenia.
- c. Deformaciones adquiridas
 - Pérdidas de hueso secundarias a resecciones oncológicas o postraumáticas.
 - Tratamiento inapropiado de fracturas maxilofaciales.
 - Alteraciones de la articulación temporomandibular con o sin anquilosis.
 - Malos hábitos: respiración bucal, deglución con interposición lingual, succión de dedo-mamadera-chupete, succión de labio inferior.

III. CONCEPTOS BÁSICOS DE OCLUSIÓN DENTARIA

1. Anatomía de un diente

- Corona: porción que se observa en la cavidad bucal.
- Raíz: fijada a las paredes óseas del alvéolo dental por las fibras del ligamento periodontal.
- La corona está cubierta por esmalte y la raíz por cemento.
- La unión de ambas partes se llama línea cervical o cuello.
- Por debajo del esmalte y el cemento, se encuentra la dentina.
- En el centro de corona se encuentra la cámara pulpar, que se extiende hacia abajo como el conducto pulpar de la raíz.
- El tejido de la pulpa incluye los nervios y vasos que llegan por el agujero apical.

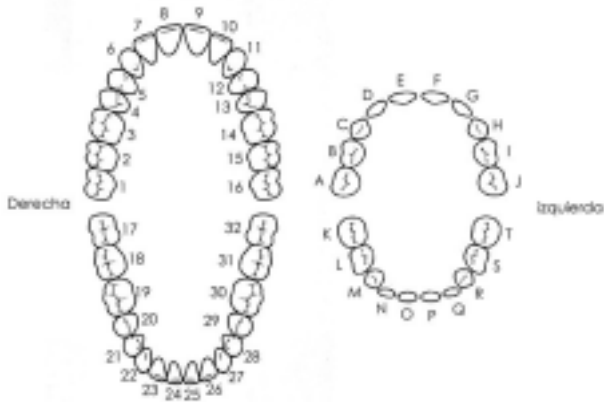


Figura 2. Numeración universal para dientes permanentes (derecha) y temporales (izquierda). (Dibujo Dr. Rolando Shulz)

2. Cada diente tiene 4 caras o superficies:

- Mesial: cara orientada hacia los incisivos o línea media.
- Distal: cara orientada hacia los cóndilos mandibulares, opuesta a la línea media.
- Lingual: cara orientada hacia la lengua o cavidad oral.
- Bucal: cara orientada hacia la mejilla o el labio.

3. Los arcos dentales de un adulto normal contienen 32 piezas dentarias, con 16 en cada arco. En la dentición temporal (niños entre 3 y 5 años) hay 20 piezas dentarias, 10 en cada arco. Existen varios sistemas de identificación dental. El más utilizado es el sistema de notación universal para dientes permanentes. Se enumeran los dientes del maxilar superior del 1 al 16, a partir del tercer molar del lado derecho (1) al tercer molar del lado izquierdo (16). Las piezas mandibulares se enumeran del 17 al 32, empezando del tercer molar del lado derecho (17) al tercer molar del lado izquierdo (32).

4. Clasificación de la maloclusión

Desarrollada por Edward Angle en 1890. Se basa en la posición del primer molar superior, que lo consideraba inamovible por estar insertado en el maxilar superior (y por tanto, en el cráneo). De esta manera, las maloclusiones estaban definidas por alteraciones en la posición de la mandíbula. Esta clasificación, pese a tener varias limitaciones, es muy utilizada hasta el día de hoy debido a su simpleza.

- Clase I: la cúspide mesiobucal del primer molar superior ocluye en el surco mesiobucal del primer molar inferior, logrando una relación normal.
- Clase II: el primer molar inferior está más distal en relación al superior, por lo tanto,

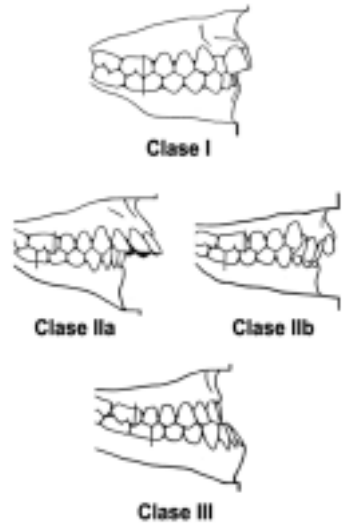


Figura 3. Clasificación de la maloclusión según Angle.
(Dibujo Dr. Rolando Schulz)

la mandíbula está retruida. Se divide en dos subgrupos. En la clase II-a, los dientes antero-superiores se encuentran desviados hacia el frente (protrusión dentaria, *overjet*, aumentado). En la clase II-b, los dientes anteriores superiores e inferiores se encuentran retruidos y la mordida es profunda (mordida cubierta).

- Clase III: el primer molar inferior está más mesial en relación al superior, por lo que la mandíbula está hacia adelante. Los incisivos superiores pueden coincidir con los inferiores (mordida vis a vis) o estar protruidos, generando una mordida invertida anterior.

5. Otros conceptos importantes

- El plano oclusal es aquél en el cual los dientes se encuentran con sus opuestos. Tiene una curva anteroposterior (arco de Spee) y una transversal (arco de Wilson).
- Relaciones dentales bucolinguales:
 - a. Oclusión neutra: las cúspides bucales de los dientes superiores se traslapan con las de las piezas inferiores.
 - b. Mordida cruzada bucal: desviación de los dientes superiores hacia la mejilla.
 - c. Mordida cruzada lingual: desviación de los dientes superiores hacia la lengua.

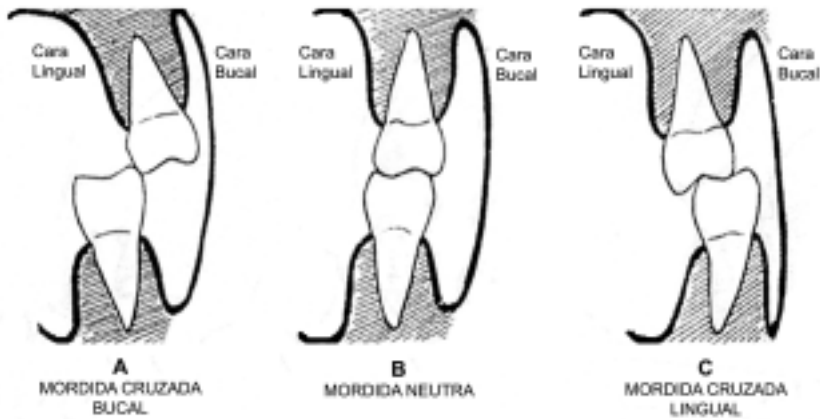
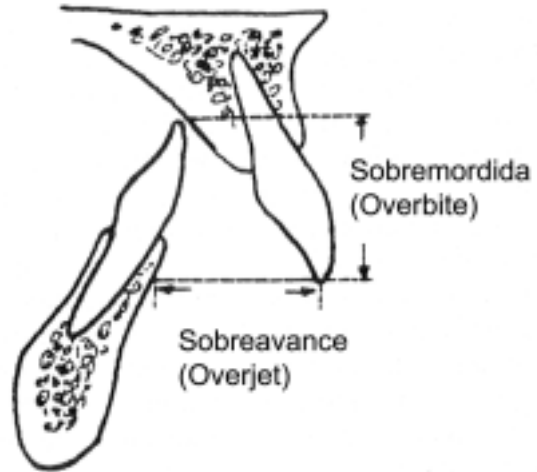


Figura 4. Relaciones bucolinguales de los dientes. (Modificado de McCarthy J, Kawamoto HK, Grayson BH, et al. Surgery of the jaws. En: McCarthy J (ed). Plastic Surgery. Philadelphia, WB Saunders, 1990. Vol 1. Cap 3 Pp. 314-585)

- Máxima intercuspidadación (MIC): también se conoce como Oclusión Céntrica (OC). Es la posición de mejor coincidencia de los dientes, y es independiente de la posición de las articulaciones temporomandibulares. Se establece espontáneamente al hacer contactar los dientes, mediante un mecanismo propioceptivo en que la musculatura posicionadora mandibular es activada por la descarga de los mecanorreceptores periodontales.
- Relación Céntrica (RC) de la mandíbula: es la posición de mayor estabilidad de las articulaciones temporomandibulares. Idealmente debe coincidir con MIC, o estar en un rango no mayor de 2mm de ésta. Mientras más se aleje MIC de RC, aumenta la posibilidad de sufrir trastornos temporomandibulares.
- Trastornos Temporomandibulares (TTM): también conocidos como disfunción mandibular. Son un grupo de alteraciones patológicas del sistema estomatognático que tienen en común presentarse con dolor, ruidos articulares y limitación de la apertura mandibular. Se confunden fácilmente con otras patologías, pues mediante mecanismos de dolor heterotópico se produce sintomatología dolorosa del área cráneo-cervical. En algunos casos el dolor puede llegar a hacerse crónico, con las consiguientes consecuencias psico-conductuales.
- Sobremordida (*overbite*): grado de traslape vertical medido desde los bordes de los incisivos superiores e inferiores cuando los dientes están en oclusión.
- Sobreavance (*overjet*): grado de traslape horizontal medido de la superficie labial del incisivo inferior a la del incisivo superior, en sentido paralelo al plano oclusal cuando los dientes están en oclusión.

Figura 5. Relación de los bordes incisales: sobremordida y sobreavance. (Modificado de McCarthy J, Kawamoto HK, Grayson BH, et al. Surgery of the jaws. En: McCarthy J (ed). Plastic Surgery. Philadelphia, WB Saunders, 1990. Vol 1. Cap 3 Pp. 314-585)



- Mordida abierta: se refiere a la falta de entrecruzamiento vertical de los dientes anteriores (*overbite* disminuido). Hay 3 subtipos: la mordida abierta anterior, que sólo afecta a los dientes anteriores y es producida por el mal hábito de deglución con interposición lingual; la mordida abierta esquelética, que afecta a todos los dientes (hay contacto sólo en los últimos molares) y la mordida abierta raquítica, producida por el raquitismo (muy rara en la actualidad).
- Mordida cubierta: es el caso opuesto de la mordida abierta. Se caracteriza por un gran entrecruzamiento vertical (*overbite* aumentado) de los dientes anteriores. Equivale a la clase II-2 de Angle.

IV. EVALUACIÓN INICIAL

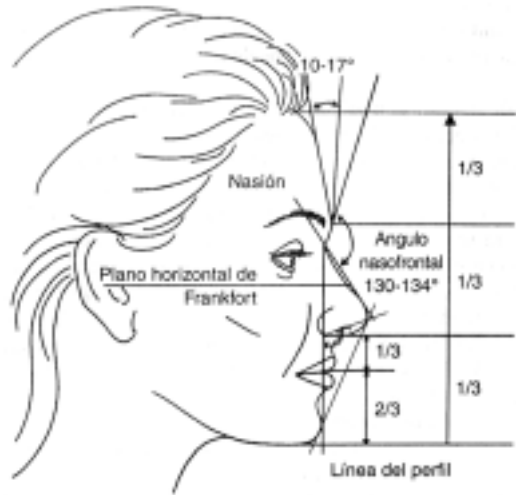
1. **Síntoma principal:** de gran importancia para el clínico, permite exponer las motivaciones y expectativas del paciente.
2. **Historia clínica:** la mayoría de los pacientes son jóvenes, pero se debe realizar un cuestionario de salud completo para evaluar riesgos médicos que contraindiquen la cirugía así como posibles síndromes acompañantes.
3. **Examen clínico**
 - Examen dental y periodontal: evaluar si el estado dental del paciente permite realizar la cirugía. Afecciones periodontales, periapical y caries deben ser tratadas previo a la cirugía. También es importante examinar la fonación y la función de la ATM que puede estar alterada. Es útil en el estudio una radiografía panorámica para tener una visión global rápida de las estructuras.

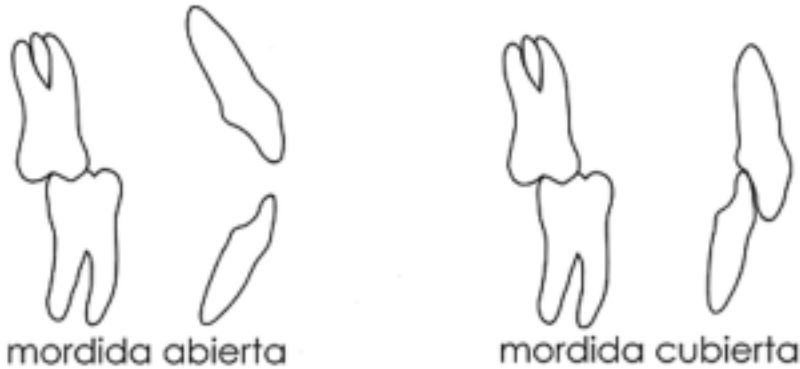

Figura 6. Mordida abierta y cubierta. (Dibujo Dr. Rolando Shulz)

- Examen de la oclusión: evaluación del tipo de oclusión (Angle), de cada diente en forma individual, la morfología de las arcadas dentarias, una estimación de la función y de los contactos dentales.
- Análisis de las proporciones y del perfil facial:
 - a. Los puntos más importantes para el análisis estético facial son: triquiión (punto a nivel de la inserción pilosa), glabella (punto más prominente de la glabella), nasión (punto de inflexión del ángulo fronto-nasal), orbitario (punto más bajo del reborde orbitario), subnasal (unión entre columela y labio), estomión (unión de ambos labios) pogoniión (punto más anterior del mentón) y mentón (punto más bajo del mentón).
 - b. La altura de la cara se divide en tercios iguales por líneas horizontales trazadas a nivel del triquiión, glabella, subnasal y mentón. El tercio inferior es dividido por el estomión en un tercio superior y dos inferiores. El plano horizontal de Frankfort es la línea que une el poriión (conducto auditivo externo) y el orbitario. Es muy utilizado para determinar la horizontalidad facial.
 - c. En el perfil es importante el plano de Ricketts, que une la punta nasal con el pogoniión. El labio superior e inferior deben estar a 4 y 2 mm. de este plano respectivamente. También es importante el plano del perfil que une el nasión con el pogoniión y que debe ser perpendicular al plano de Frankfort.
- Cada paciente es un caso clínico único y las deformidades dentofaciales sagitales, verticales y transversales pueden mezclarse en numerosas posibilidades. Las combinaciones más frecuentes son:

Figura 7. Proporciones faciales vista de perfil. (Modificado de Stotland M, Kawamoto H. Cirugía Ortognática. En: Weinzweig J. (ed). Secretos de la Cirugía Plástica. 1ª Edición (traducción). México: McGraw-Hill Companies, 2001. Cap. 22. Pag. 133-138)



- a. Exceso maxilar (Clase II, síndrome de la “cara larga”)
- b. Exceso mandibular (Clase III)
- c. Exceso bimaxilar (Clase I)
- d. Déficit maxilar (Clase III, Síndrome de la “cara corta”)
- e. Déficit mandibular (Clase II)

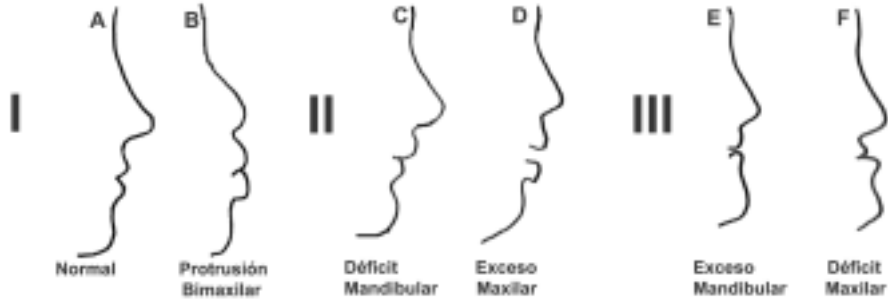

Figura 8. Perfiles más frecuentes según la deformidad dentofacial:

Clase I: A Normal

B Protrusión bimaxilar

Clase II: C Déficit mandibular o retrognatía

D Exceso maxilar vertical y/o anteroposterior, generando un síndrome de "cara larga".

Clase III: E Exceso mandibular o prognatismo

F Déficit maxilar, generando un síndrome de "cara corta".

4. Cefalometría

- El análisis cefalométrico es una técnica de medición sobre tele-radiografías que permite estudiar el complejo cráneo-facial, mediante la medición de las estructuras óseas, dentarias y tejidos blandos, y la relación entre ellas.
- Para realizar el trazado cefalométrico utilizamos puntos de referencia, que al unirse entre sí forman líneas, que a su vez representan planos (debe recordarse que la imagen bidimensional de la radiografía se obtiene de la proyección de estructuras tridimensionales).
- Puntos de referencia:
 - a. Silla (S): corresponde al centro de la fosa hipofisaria.
 - b. Nasion (N): corresponde a la unión de las suturas frontonasales. Es el punto de referencia craneano anterior que representa la unión de la cara y el cráneo. En pacientes jóvenes es fácil de ver por su apariencia radiolúcida, pero en pacientes adultos y ancianos es difícil de distinguir por la osificación de la sutura frontonasal.
 - c. Espina Nasal Anterior (ENA): se ubica en la proyección más anterior del piso de la cavidad nasal. Puede aparecer difuso por la continuidad con el cartilago de la base de la nariz, que puede estar parcialmente calcificado en su inserción.
 - d. Espina Nasal Posterior (ENP): se ubica en la proyección más posterior de la unión de los huesos palatinos.

- e. Punto A de Downs (A): es un punto arbitrario que se localiza uniendo la espina nasal anterior con la cresta del proceso alveolar maxilar. En la zona de mayor concavidad de esta línea curva se ubica el punto. Generalmente se ubica unos 2 mm. por delante del ápice del incisivo superior (en adultos). Representa la posición del maxilar superior.
- f. Punto B de Downs (B): se localiza en la zona de mayor concavidad del contorno de la base apical inferior. Este punto por lo general se encuentra apenas anterior a los ápices de los incisivos.
- g. Gnation (Gn): es el punto más anterior e inferior de la mandíbula.
- h. Gonión (Go): se ubica en la bisectriz del ángulo formado por la tangente al borde posterior de la rama y la tangente al borde inferior de la mandíbula, en el punto en que dicha bisectriz toca el contorno mandibular.
- b. Análisis cefalométrico: consiste en medir e interpretar las relaciones existentes entre las diferentes estructuras máxilo-mandibulares, cada una de ellas representadas por puntos o líneas.
 - a. Ángulo SNA (silla-nasión-A). Valor normal: 82° . Informa de la relación existente entre la base apical superior (maxilar superior) respecto al cráneo. Un ángulo mayor de 82° indica protrusión maxilar y un ángulo menor de éste indica retrusión maxilar.
 - b. Ángulo SNB (silla-nasión-B). Valor normal: 80° . Cumple con la misma función que el SNA, pero en la mandíbula. Un ángulo mayor de 80° indica protrusión mandibular y un ángulo menor de 80° indica retrusión mandibular.
 - c. Ángulo ANB. Valor normal: 2° . Indica la relación que tienen ambos maxilares entre sí, permitiéndonos determinar la clase esquelética. Un ángulo mayor de 2° indica tendencia a clase II y un ángulo menor de 2° , tendencia a clase III.
 - d. Ángulo SN – GoGn (ángulo del plano mandibular) Valor normal: 32° . Un ángulo mayor de 32° indica rotación facial posterior (alargamiento de la cara, biotipo dolicofacial), y uno menor de 32° , rotación anterior (cara acortada, biotipo braquifacial). Al no ser específico, no permite determinar por sí solo si hay mordida abierta o mordida cubierta.
 - e. Ángulo B de Schwarz. Valor normal: $20^\circ \pm 5^\circ$. Se mide en la intersección de los planos biespinal (ENA - ENP) y la línea mandibular de Schwarz (desde el punto Me a la parte más profunda de la escotadura maseterina). Representa la convergencia o divergencia de ambas bases maxilares. Un ángulo menor indica tendencia a la mordida cubierta, y uno mayor, tendencia a la mordida abierta.



Figura 9. Puntas, líneas, planos y ángulos básicos en el estudio cefalométrico. Observe las diferencias en las distintas medidas cefalométricas para los tres tipos de maloclusión. (Dibujo Dr. Rolando Schulz)

- f. Angulo interincisivo: intersección de las líneas de los ejes axiales de los incisivos superior e inferior. Valor normal: 130° a 140° . Un ángulo disminuido indica biprotrusión de los incisivos. Un ángulo aumentado indica bi-retrusión.
- g. Angulo incisivo superior – plano palatino. Valor normal: 110° . Indica la inclinación de los incisivos superiores respecto al plano palatino o biespinal (ENA-ENP).
- h. Angulo incisivo inferior – plano mandibular. Valor normal: 89° . Indica la inclinación de los incisivos inferiores al plano mandibular (Me-R3).

V. PLANIFICACIÓN PREOPERATORIA

1. Determinación de las correcciones necesarias para hacer coincidir la oclusión. Para esto se realiza un montaje de modelos dentarios articulados y se procede a simular los movimientos necesarios para la corrección.

2. Consideraciones estéticas.

A menudo hay varias alternativas para lograr una corrección oclusal. Sin embargo, es de fundamental importancia la armonización de estas correcciones con el rostro del paciente, de manera de lograr un resultado a la vez funcional y agradable estéticamente.

3. Simulación gráfica de las correcciones (VTO, *visual treatment objective*).

Es de gran ayuda visualizar el resultado final antes de operar. Permite corroborar las decisiones tomadas en los pasos previos, y es muy útil para explicarle al paciente y los demás miembros del equipo quirúrgico-ortodóncico cuáles serán exactamente los pasos a seguir. Actualmente se puede realizar una simulación computarizada, con un buen grado de predictibilidad.

4. Fabricación de guías quirúrgicas: se utilizan guías oclusales para asegurar una posición estable de los segmentos óseos durante la cirugía.

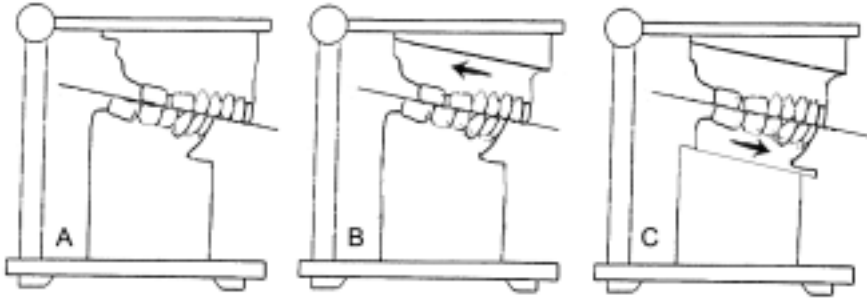


Figura 10. Cirugía de modelos. **A:** Oclusión preoperatorio Clase II. **B:** Cirugía de retroceso maxilar. **C:** Cirugía de avance mandibular.

VI. ORTODONCIA PREOPERATORIA

1. La ortodoncia es una especialidad de la odontología que se preocupa del diagnóstico de las anomalías dentomaxilares y del tratamiento de éstas, ya sea con movimientos dentarios (ortodoncia propiamente tal) o con la normalización del patrón de crecimiento máxilo-facial (ortopedia dento-maxilar)
2. En la ortopedia dento-maxilar se utilizan aparatos funcionales, generalmente removibles, y que ejercen su acción durante el crecimiento, corrigiendo patrones funcionales alterados que son la principal causa de las maloclusiones.
3. En la ortodoncia se utilizan aparatos fijos, que mueven los dientes mediante la aplicación de fuerzas ligeras durante largos períodos de tiempo. Muchas veces los tratamientos son combinados (ortopedia y ortodoncia).
4. Los aparatos fijos constan de elementos de anclaje dentario (*brackets*), y de elementos activos (alambres y elásticos). Los alambres que se utilizan en la actualidad son de aleaciones súper elásticas de níquel-titanio, que permiten ejercer fuerzas muy ligeras, disminuyendo así la probabilidad de dañar a las raíces dentarias.
5. Antes de realizar la cirugía ortognática se deben acomodar los dientes del paciente a la nueva posición que tendrán después de realizado el acto quirúrgico. Esto es de fundamental importancia, pues una oclusión inestable en el post-operatorio aumenta notablemente las posibilidades de recidiva.
6. A grandes rasgos, los procedimientos ortodónticos preoperatorios más comunes son:
 - Alinear individualmente las arcadas, eliminando las compensaciones dentales.
 - Conseguir compatibilidad postoperatoria de las arcadas.
 - Establecer la posición anteroposterior y vertical de los incisivos para mejorar la posición postquirúrgica de los labios.
 - Creación de un espacio interdental para cuando se realizan osteotomías segmentarias.

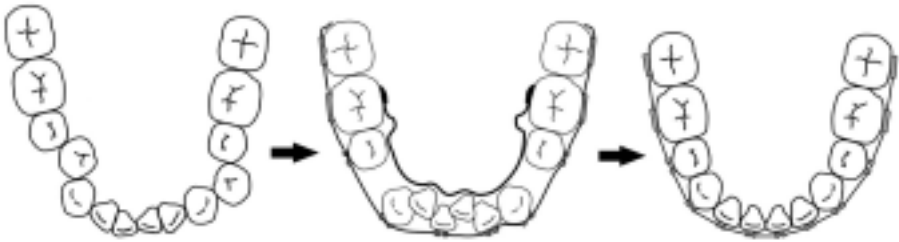

Figura 11. Alentamiento ortodóncico preoperatorio individual de las arcadas. (Dibujo Dr. Rolando Shulz)

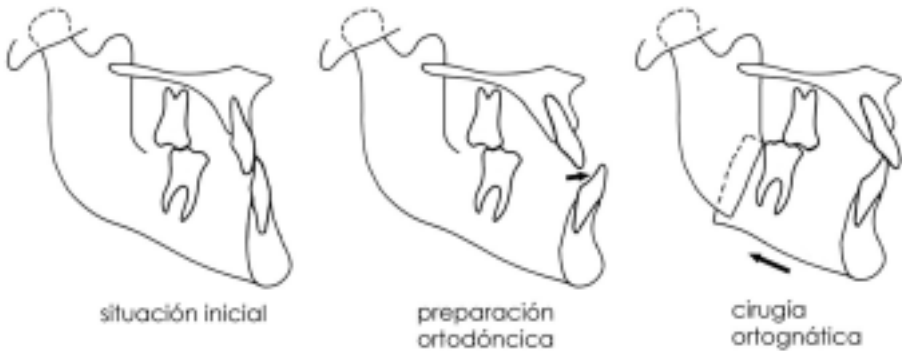


Figura 12. Eliminación de las compensaciones dentarias preoperatorias para conseguir compatibilidad de las arcadas en el postoperatorio. (Dibujo Dr. Rolando Shulz)

VII. TRATAMIENTO QUIRÚRGICO

1. Existen numerosas técnicas, siendo las más utilizadas la mentoplastía, la osteotomía maxilar tipo Lefort I y la osteotomía sagital de rama mandibular.

2. Mentoplastía

- Su objetivo es modificar la forma, simetría, altura o proyección del mentón.
- Se realiza una osteotomía horizontal en la sínfisis mandibular por debajo de los agujeros mentonianos, permitiendo movilizar en cualquier sentido el fragmento libre inferior.
- Una alternativa a la mentoplastía de avance para aumentar la proyección, es el uso de implantes aloplásticos de diversos materiales (silicones, Porex[®]), que se pueden colocar por vía intra o extra-oral.

3. Osteotomía maxilar tipo Lefort I

- Sigue el trayecto de la fractura de Lefort I, desde la tuberosidad maxilar y apófisis pterigoides hasta la apertura piriforme en forma transversa.

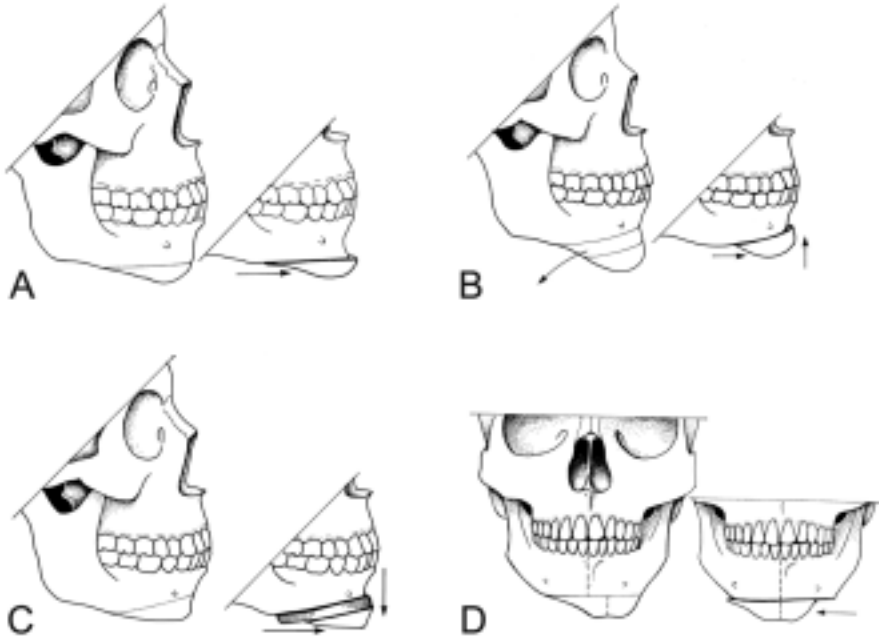


Figura 13. Mentoplastia. A: De avance por deslizamiento. B: De avance y reducción vertical. C: De avance y aumento vertical. D: De deslizamiento horizontal (Modificado de Rosen H. Osseous Genioplasty. En: Aston S, Beasley R, Thorne CH, (eds). Grabb and Smith Plastic Surgery. Nueva York: Lippincott-Raven, 1997; capítulo 57)

- Puede ser movilizado hacia delante, atrás, abajo y arriba permitiendo un cambio facial tridimensional. El retroceso maxilar es el más restringido, ya que topa atrás con las apófisis pterigoides.
- Efectos en partes blandas: (relación movimientos de partes blandas versus óseos)
 - a. Avance maxilar (0.5:1): proyecta, acorta y adelgaza el labio superior. En la nariz ensancha la base alar, proyecta la punta y aumenta el ángulo nasolabial.
 - b. Retroceso maxilar (0.5:1): el labio superior se retrae y engruesa. La nariz pierde proyección y el ángulo nasolabial aumenta a expensas del labio superior.
 - c. Elevación maxilar (0.2:1): el labio superior se acorta, la nariz se ensancha, proyecta y disminuye ángulo nasolabial.
 - d. Descenso maxilar (0.4:1): el labio superior se alarga y adelgaza. La nariz pierde proyección, reposición caudal de columela y alas, y aumenta el ANL.

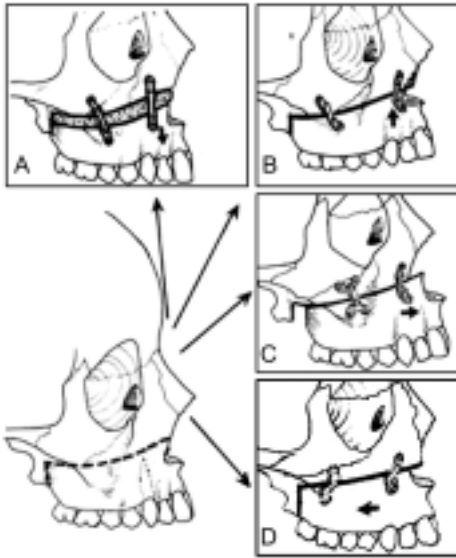


Figura 14. Osteotomía Lefor I y sus posibilidades de movimiento. A: Descenso B: elevación C: avance D: retroceso (Modificado de Wolfe A, Spiro A, Wider T. Surgery of the Jaws. En: Aston S, Beasley R, Thorne CH, (eds). Grabb and Smith Plastic Surgery. Nueva York: Lippincott-Raven, 1997; capítulo 29)

4. Osteotomía sagital de rama mandibular

- La rama mandibular tiene un segmento articular (portador del cóndilo) y un segmento vasculonervioso (nervios mentoniano y vasos alveolares inferiores).
- La osteotomía separa estos dos segmentos, dividiendo la rama en forma sagital en sus dos corticales permitiendo el avance o retroceso mandibular.
- Efectos en partes blandas (relación movimientos de partes blandas versus óseos es 1:1)
 - a. Avance: aumento tercio facial inferior, reduce el suco labiomentoniano, mejora definición de ángulo cérvico-mentoniano, aumenta la proyección del mentón.
 - b. Retroceso: disminuye prominencia del mentón y tercio facial inferior, reduce eversión del labio inferior, mejora relleno paranasal.

5. Otras osteotomías

- Osteotomías segmentarias:
 - a. Las osteotomías alveolares son aquéllas limitadas a segmentos dentales para reposicionarlos cuando el problema es localizado y no se precisa movilización maxilar ni mandibular.
 - b. La osteotomía sagital de maxilar se utiliza para expandir la arcada dentaria superior.
 - c. Existe también la osteotomía transversal de maxilar que incluyen los premolares para lograr retroceder este hueso a distancias mayores de lo que permite el

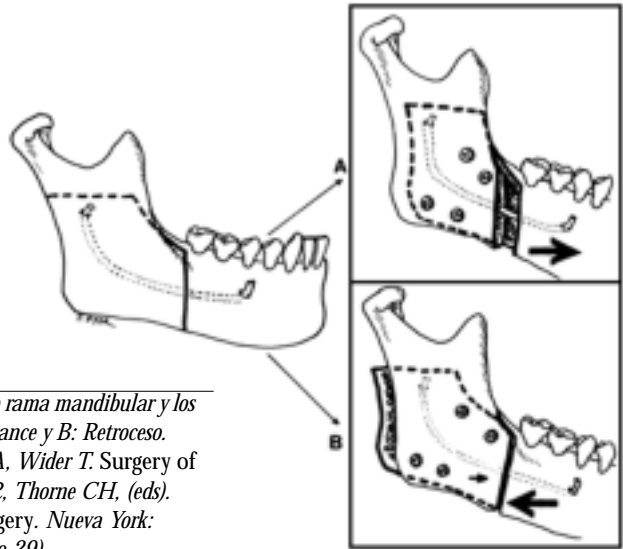


Figura 15. Osteotomía sagital de rama mandibular y los movimientos que permite. A: Avance y B: Retroceso. (Modificado de Wolfé A, Spiro A, Wider T. Surgery of the Jaws. En: Aston S, Beasley R, Thorne CH, (eds). Grabb and Smith Plastic Surgery. Nueva York: Lippincott-Raven, 1997; capítulo 29)

Lefort I.

- d. También se utilizan las osteotomías trisegmentarias del maxilar para expandir y retroceder a la vez.
- Osteotomía subcondilea vertical: osteotomía que va desde la escotadura sigmoidea de la mandíbula hasta un punto por sobre el ángulo mandibular. Requiere de fijación intermaxilar postoperatoria y está indicada solo para tratar el prognatismo. Actualmente en desuso.
- Osteotomías combinadas o bimaxilares:
 - a. Consiste en la realización de varias osteotomías para obtener el resultado adecuado.
 - b. Están indicadas en:
 - Discrepancia anteroposterior o sobreavance (*overjet*) mayor a 10-15 mm.
 - Discrepancias combinadas tanto en sentido vertical y horizontal.
 - Se requiere alterar el plano oclusal (microsomía hemifacial).
 - c. La secuencia de realización es:
 - Osteotomía Lefort I
 - Estabilización del maxilar en la posición deseada con una férula intermedia que permite colocar el maxilar adecuadamente sin haber realizado la cirugía mandibular

- Osteotomía sagital de rama mandibular

6. Ajustando la deformidad a la técnica más frecuentemente utilizada:

- Deformidades Clase II:
 - a. Avance mandibular con o sin mentoplastía de aumento.
 - b. Cuando existe un exceso maxilar vertical con o sin mordida abierta se utiliza un reposicionamiento maxilar superior.
- Deformidades Clase III
 - a. En el prognatismo mandibular se recomienda el retroceso mandibular.
 - b. En la deficiencia maxilar se recomienda el avance del maxilar.

VIII. COMPLICACIONES

1. **Vía Aérea:** requiere un especial cuidado durante la cirugía ya que se puede dañar el tubo y sobre todo en cirugías bimaxilares por el gran edema que se produce.

2. **Sangramiento** (es la complicación perioperatoria más frecuente):

- En el intraoperatorio, durante un Lefort I se pueden dañar las arterias maxilares internas y durante una osteotomía de rama, también se puede dañar el paquete vascular alveolar inferior.
- En el postoperatorio, por lo general se producen hematomas que se resuelven en forma espontánea después de osteotomías sagitales de rama y rara vez requieren punción o drenaje.

3. **Lesión Nerviosa**

- Osteotomía sagital de rama: en la mayoría de los casos se produce lesión del nervio alveolar inferior; sin embargo, solo en el 10-15% de los casos es permanente. También se puede producir lesión del nervio lingual permanente en el 1% de los casos y en forma casi excepcional, lesión del nervio facial.
- Lefort I: por lo general se producen tracciones sobre el infraorbitario que se resuelven espontáneamente en semanas a meses.

4. **Problemas con la osteosíntesis y la estabilidad de la fijación**

- La incidencia de no unión, malunión e infección ha disminuido con el uso de fijación interna rígida (ver Osteosíntesis en el capítulo de Cirugía Maxilofacial).
- La no unión y malunión requieren generalmente de injertos y re-fijación.
- El material de osteosíntesis puede ser removido una vez cicatrizado el hueso (6 semanas). La exposición del material de osteosíntesis requiere solo de curaciones para su cierre

5. Pérdida de Hueso o Dientes

- La irrigación del segmento Lefort I movilizado está dado por las arterias palatinas, ramas de la arteria facial y arteria faríngea. Cualquier lesión de estos pedículos puede determinar la necrosis del hueso.
- La pérdida de dientes ocurre en baja frecuencia en osteotomías segmentarias y puede tener gran repercusión si ocurre en las zonas anteriores.

6. Recurrencia

- Se define como el movimiento postoperatorio de los segmentos a una posición igual o peor al preoperatorio.
- La recurrencia en osteotomías de rama puede deberse a malposición del condilo mandibular intraoperatorio, reabsorción condilar, remodelación superficial o por desplazamiento de la osteotomía.
- El avance mandibular tiene una recurrencia de 8% y el retroceso 22%.
- La recurrencia en osteotomías tipo Lefort I generalmente se debe al proceso de contracción cicatrizal y a fuerzas musculares. El uso de fijación interna rígida y de injerto óseo abundante disminuyen el riesgo.
- El avance y ascenso maxilar tienen recurrencias de 8 y 11% respectivamente, mucho menos que el descenso maxilar que tiene un 28%.

7. Insuficiencia velofaríngea

- Es inusual, pero puede ocurrir sobre todo en pacientes con fisura labio-alvéolo-palatina con grandes avances maxilares.
- Su corrección requiere de un colgajo faríngeo.

8. Maloclusión

- El uso de fijación rígida, *splints* intermedios y el chequeo repetido de la oclusión durante la cirugía han reducido la incidencia de maloclusión postoperatoria.
- Las discrepancias que ocurran pueden ser manejadas correctamente con ortodoncia postoperatoria.

9. Cirugía ortognática y disfunción de la ATM

- La disfunción de la ATM puede ser mejorada con la cirugía ortognática, pero esta cirugía no constituye el tratamiento primario de dicha disfunción.
- Existe un grupo de pacientes que pueden empeorar los síntomas e incluso otro grupo en los cuales se puede desarrollar una disfunción de nuevo.

IX. LECTURAS RECOMENDADAS

1. *Weinzwieg J. (ed). Secretos de la Cirugía Plástica. 1ª Edición (traducción). México: McGraw-Hill Companies, 2001.*
2. *McCarthy J, Kawamoto HK, Grayson BH, et al. Surgery of the jaws. En: McCarthy J (ed). Plastic Surgery. Philadelphia, WB Saunders, 1990. Vol 1. Cap 3. Pag. 314-585.*
3. *Epker B, Fish L (eds). Dentofacial Deformities. Missouri: Mosby Company, 1986.*
4. *Wolfe A, Bucky L. Facial Osteotomies. En: Giorgiades G, Riefkohl R, Levin S (eds). Plastic, Maxilofacial and Reconstructive Surgery. Pennsylvania, Williams and Wilkins, 1997. Cap. 32. Pag. 297-337.*
5. *Muzaffar A, Flood J. Craniofacial Anomalies I: Cephalometrics and Orthognathic Surgery. Select Read Plast Surg 24:9, 2002*
6. *Farkas LG, et al. Vertical and Horizontal Proportions of the Face in Young Adult North American Caucasians: Revision of the Neoclassical Canons. Plast Reconstr Surg 75:328, 1985.*
7. *Ricketts RM. Divine Proportions in Facial Aesthetics. Clin Plast Surg 9:401, 1982*
8. *Bays R, Bouloux G. Complications of orthognathic surgery. Oral Maxillofacial Surg Clin N Am 15: 229, 2003.*