

VIII. TRAUMA MAXILOFACIAL

Dr. Patricio Andrades y Dr. Carlos Sciaraffia

I.	Definiciones	122
II.	Anatomía aplicada	122
III.	Fisiopatología	123
IV.	Clasificación	125
V.	Evaluación clínica	126
VI.	Evaluación radiológica	127
VII.	Principios del tratamiento	130
VIII.	Fracturas del seno frontal	134
IX.	Fractura nasal y nasoseptal	135
X.	Fractura orbitaria	135
XI.	Fractura naso-órbito-etmoidal	137
XII.	Fractura cigomática	137
XIII.	Fractura maxilar	138
XIV.	Fractura dentoalveolar	140
XV.	Fractura de mandíbula	141
XVI.	Fractura panfacial	143
XVII.	Lecturas recomendadas	144

I. DEFINICIONES

1. Trauma se define como el daño que sufren los tejidos y órganos por acción de una energía que puede actuar en forma aguda o crónica. El trauma maxilofacial es aquél que compromete tanto partes blandas como óseas de la región facial y ocurre en aproximadamente el 10% de los politraumatizados.

II. ANATOMÍA APLICADA

1. El esqueleto cráneo-máxilo-facial está diseñado para proteger estructuras blandas vitales que incluyen el sistema nervioso, ojos, vías respiratorias y digestivas.

2. La cabeza está constituida por la bóveda craneana y por el macizo maxilofacial. Este último a su vez está formado por vigas y pilares.

3. Las vigas y pilares son elementos maestros que permitirán reconstruir el esqueleto y fijar las osteosíntesis. La reducción y estabilización de éstos son la garantía de una perfecta recuperación de los volúmenes de la cara.

- Vigas (arbotantes horizontales): reborde orbitario superior e inferior, arco cigomático, reborde alveolar del maxilar, cuerpo mandibular.
- Pilares (arbotantes verticales): rebordes orbitarios lateral y medial (apófisis ascendente del maxilar), unión cigomático maxilar, unión pterigo-maxilar, rama mandibular.

(Para más detalles en cuanto a composición y estructura ósea, ver Injertos Óseos en capítulo sobre Injertos.)

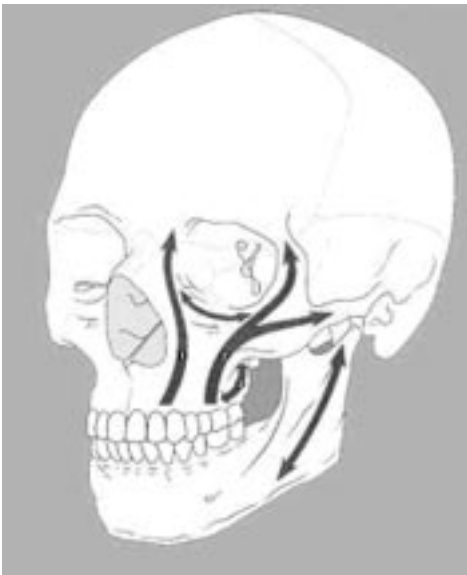

Figura 1: Vigas y pilares

III. FISIOPATOLOGÍA

1. La energía involucrada en un trauma es directamente proporcional a la mitad de la masa y al cuadrado de la velocidad ($E=1/2M \times V^2$). Con una masa constante, al doblar la velocidad, la energía liberada es 4 veces más y cuando se triplica, es 9 veces más. Según la energía, los traumatismos se clasifican en:

- Baja energía: determina fracturas más simples, con menor desplazamiento, disyunciones y escaso compromiso de partes blandas.
- Alta energía: determina fracturas más complejas, con mayor desplazamiento, extensión y conminución, y con gran compromiso de partes blandas.

2. La industrialización de los países, los accidentes laborales, las grandes metrópolis, la violencia urbana, edificios de altura, automóviles veloces y muchos otros factores han determinado que aumente la velocidad de los accidentes y violencias, lo que redundará en un incremento exponencial de la energía participante en el trauma.

3. Las fracturas son el resultado de una sobrecarga mecánica (energía) que en una fracción de segundo supera la resistencia ósea y determina su disrupción. Esta lesión establece la interrupción del flujo sanguíneo tanto en el hueso (cabos de la fractura) como en los tejidos adyacentes.

4. Después de una fractura, el hueso debe cicatrizar. Existen 2 tipos de cicatrización ósea:

- Primaria
 - a. Sin formación de callo óseo por lo que el proceso se acorta en una etapa.
 - b. Para que exista este tipo de cicatrización será necesaria una perfecta reducción, buen aporte sanguíneo, estabilización rígida y ausencia de micromovimientos.
 - c. La compresión interfragmentaria es importante, porque el hueso evoluciona según las fuerzas que sufre y la compresión favorece la cicatrización ósea primaria.
- Secundaria
 - a. Es la reparación clásica, con formación de callo óseo y que se realiza fisiológicamente cuando un hueso se fractura y sólo lo colocamos en posición con medios ortopédicos.
 - b. Para que ocurra es necesario la separación entre fragmentos, daño vascular importante, deficiente estabilidad y ausencia de compresión.
 - c. Al haber movilidad interfragmentaria se observa una cascada de diferenciación tisular desde el tejido de granulación, tejido conectivo, fibrocartilago y cartilago hasta formar hueso.

5. Etapas del proceso de cicatrización óseo

- 1º Etapa: Inflamación
 - a. Ocurre las primeras 24 a 48 horas.
 - b. Se caracteriza por la hemorragia, formación de un hematoma, inflamación secundaria y mortificación ósea de los extremos fracturados.
- 2º Etapa: Proliferativa
 - a. Duración 48 horas a 2 semanas.
 - b. Etapa en que se limpia la zona afectada mediante la llegada de PMN y macrófagos. Además comienza la reparación por células osteogénicas del endo y periostio.
- 3º Etapa: Callo fibroso o provisional
 - a. Ocurre después de la 2º y 3º semana.
 - b. Esta etapa no se produce en el caso de usar fijación rígida (cicatrización primaria).
 - c. Las células del periostio forman tejido óseo no laminillar (desordenado) en el foco de fractura.
- 4º Etapa: Consolidación o callo óseo final
 - a. Ocurre durante la 4º semana.
 - b. Los osteocitos depositan sales minerales, forman tejido óseo laminillar (ordenado) y trabéculas óseas, ordenando y dando la estructura final al tejido óseo reparado.
- 5º Etapa: Remodelación
 - a. Ocurre después de la 4º semana y dura al menos 6 meses.
 - b. Se logra un equilibrio entre la reabsorción y producción ósea, cobrando gran importancia la funcionalidad (estrés mecánico) y la reabsorción de callos periféricos.

6. El objetivo del tratamiento de una fractura maxilofacial debe ser siempre la cicatrización ósea primaria. Sin embargo, al intentar tratar una fractura, debemos tener presente que en un mismo plano de fractura existen diferentes grados de inmovilización. En algunas zonas las condiciones estarán dadas para la reparación primaria y en otras, para la secundaria en diferentes grados.

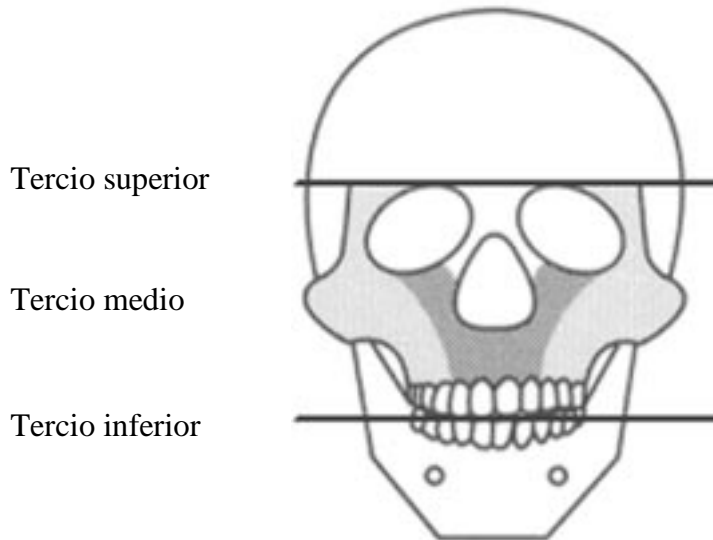


Figura 2. Tercios faciales

IV. CLASIFICACIÓN

1. Según el tipo de fractura

- Cerradas / abiertas
- Simples / conminutas
- Desplazadas / no desplazadas
- Estables / inestables

2. Según los elementos afectados y su localización

- Trauma de partes blandas (ver Herida Aguda en capítulo Cicatrización Normal)
- Trauma del esqueleto facial
 - a. Tercio superior
 - Fracturas fronto-orbitarias
 - b. Tercio medio
 - Fracturas naso-órbito-etmoidales (NOE)
 - Fracturas cigomático-maxilares
 - c. Tercio inferior
 - Fracturas mandibulares

V. EVALUACIÓN CLÍNICA

1. Evaluación inicial: ABCDE - ATLS (*Advanced Trauma Life Support*).

Los puntos más importantes relacionados con el trauma maxilofacial son:

- Manejo de vía aérea
 - a. Pacientes con traumas maxilofaciales severos tienen riesgo de desarrollar una obstrucción de la vía aérea superior.
 - b. Coágulos, dientes, fragmentos óseos, edema (piso de boca, faringe y laringe); retroposición del hioides (fracturas de mandíbula) y aspiración de fluidos (saliva, jugo gástrico) pueden ser algunas de las causas.
 - c. La obtención de alguna forma de vía aérea artificial es mandatoria en casos de clara obstrucción, imposibilidad de limpiar secreciones o inconciencia.
 - d. La intubación orotraqueal es la más utilizada teniendo los cuidados necesarios en caso de lesión de columna cervical o fractura de base de cráneo.
- Control de la hemorragia
 - a. La hemorragia masiva por un trauma maxilofacial es poco frecuente.
 - b. Lesiones masivas del cuero cabelludo, heridas penetrantes de partes blandas y fracturas del tercio facial medio pueden ser algunas de las causas.
 - c. En la mayoría de los casos se controlan con presión y hemostasia en pabellón.
 - d. Las fracturas de tercio medio producen sangrados desde fuentes menos accesibles (arterias oftálmicas, maxilar, faríngea ascendente). La secuencia de tratamiento en estos casos es: taponamiento nasal anterior y posterior; fijación intermaxilar; angiografía y embolización selectiva; ligadura de arterias carótida externa y temporal superficial.
- Lesiones traumáticas asociadas
 - a. Lesión de columna cervical grave 2-4%.
 - b. TEC en un 50% (lesión intracraneal 5-10%, fractura de base de cráneo 25%).
 - c. Lesión ocular 25-29%, ceguera 2-6%. Es muy importante la intervención oportuna del oftalmólogo.
 - d. Establecer una vía aérea, asegurar una adecuada ventilación, controlar la hemorragia y el manejo del trauma torácico, abdominal y neuroquirúrgico, son prioridades previas al manejo del trauma maxilofacial.

2. Evaluación maxilofacial

- Anamnesis
 - a. Mecanismo lesional y tiempo de evolución permiten hacerse una idea de la

magnitud del traumatismo y sus posibles lesiones.

- b. Antecedentes: patología asociada, etilismo, alergias, medicamentos, fracturas faciales previas, alteraciones visuales, piezas dentarias, maloclusión, tratamientos previos recibidos.
 - c. Síntomas: dolor localizado, hipoestesia, maloclusión, diplopia.
- Examen físico
- a. Inspección: fotografía previa al trauma, lesiones de tejidos blandos, asimetría facial, edema y equimosis localizados.
 - b. Palpación: sistemática y ordenada de cefálico a caudal, bilateral en prominencias óseas, escalones fracturarios, dolor localizado, movilidad patológica, crepitación ósea, hipoestesia.
 - c. Oftalmológico: agudeza visual, campos visuales, motilidad ocular, párpados, conjuntiva, córnea, respuesta pupilar y fondo de ojo.
 - d. Auditivo: hemotímpano o pérdida de líquido cefaloraquídeo (LCR en fractura base de cráneo), signo de Battle (equimosis mastoídea).
 - e. Nasal: epistaxis, especuloscopia anterior para descartar hematoma septal, rinorrea por LCR.
 - f. Oral: piezas dentarias sueltas o ausentes, lesiones intraorales, oclusión dental y apertura bucal.

VI. EVALUACIÓN RADIOLÓGICA

1. El estudio radiológico debe ser completo aunque clínicamente exista una fractura evidente, siempre que las condiciones generales del paciente lo permitan.
2. Permite confirmar el diagnóstico, ayuda en la planificación del tratamiento y es útil en la evaluación de los resultados, además de todas las implicancias médico-legales.
3. En nuestro medio la radiografía simple tiene aún un rol muy importante; sin embargo, el TAC es más exacto: está cada vez más disponible y permite realizar reconstrucciones tridimensionales de alta fidelidad.
4. Con la evaluación clínica y las radiografías simples (cráneo AP, lateral y Waters) se puede diagnosticar el 80-90% de las fracturas maxilofaciales a modo de *screening*.
5. Esto permite al médico general clasificar la fractura y solicitar la evaluación por el especialista quien determinará la necesidad de hacer otros exámenes.

6. Radiografías simples

- Cráneo AP
 - a. Paciente sentado con la punta de la nariz apoyada en el chasis.

- b. Rayo con dirección dorsal a ventral. Permite observar los rebordes orbitarios superiores, zona frontal, reborde mandibular, senos frontales y etmoidales, y cuerpos extraños. Sobreproyección de la base del cráneo en el tercio medio.
- Cráneo lateral
 - a. Muestra los huesos de la cara, la silla turca, seno frontal, huesos nasales, espina nasal y mandíbula.
- Waters
 - a. Tomada en 45° y visión superior para desproyectar base de cráneo del tercio facial medio.
 - b. Es la toma más utilizada para tercio medio y permite observar senos maxilares, cigomas, rebordes infraorbitarios, suturas frontomales, apófisis piramidales, arcos cigomáticos, apófisis ascendentes de los maxilares, tabique nasal y pirámide nasal, huesos nasales.
- Huesos propios nasales
 - a. Visualiza los huesos propios y la espina nasal en una vista lateral.
 - b. Además con técnica blanda permite ver estructuras cartilaginosas.
- Malar oblicua
 - a. El paciente queda apoyando la zona cigomática sobre el centro de la placa.
 - b. Permite apreciar mejor el malar, el reborde infraorbitario de ese lado, el piso de la órbita, proceso piramidal, seno maxilar, y arco cigomático.
- Hirtz
 - a. Paciente apoya la calota sobre el chasis, con el plano sagital perpendicular al suelo.
 - b. Permite evaluar los arcos cigomáticos.
 - c. Si se usa la técnica bilateral se puede comparar los arcos entre sí, no en la unilateral.
- Towne
 - a. Vista posterior que permite evaluar las ramas y cóndilos mandibulares.
 - b. Nula utilidad para el resto de la cara.
- Panorámica u ortopantomografía
 - a. Toma circunferencial que permite ver en un plano y en forma completa el maxilar superior y la mandíbula.
 - b. Además permite ver los cóndilos y hacerse una idea de la oclusión.

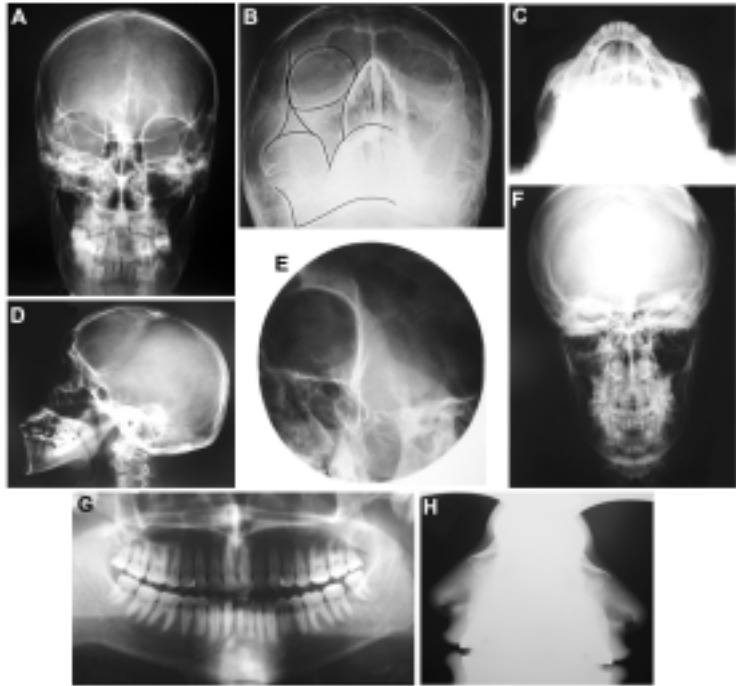


Figura 3. Radiografías para el trauma maxilofacial. A: Cráneo anteroposterior. B: Waters. C: Hirtz. D: Cráneo lateral. E: Malar oblicua. F: Cadwell-Towne. G: Panorámica de mandíbula u ortopantomografía. H: Huesos propios nasales.

- Oclusales
 - a. Con una placa de rayos dental en el piso de la boca.
 - b. Permite ver el estado de la tabla interna en fracturas anteriores, planificar y controlar el tratamiento.
- 7. Tomografía Axial Computada (TAC) y Resonancia Nuclear Magnética (RNM)
 - TAC
 - a. Ventana ósea
 - b. Cortes axiales y coronales (pueden agregarse sagitales, pero no son fundamentales).
 - c. Incluir los tres tercios faciales.
 - d. Reconstrucción tridimensional (cada vez de mejor calidad y mayor resolución).
 - e. Es el examen más exacto anatómicamente y el *gold standard* de comparación.
 - RNM

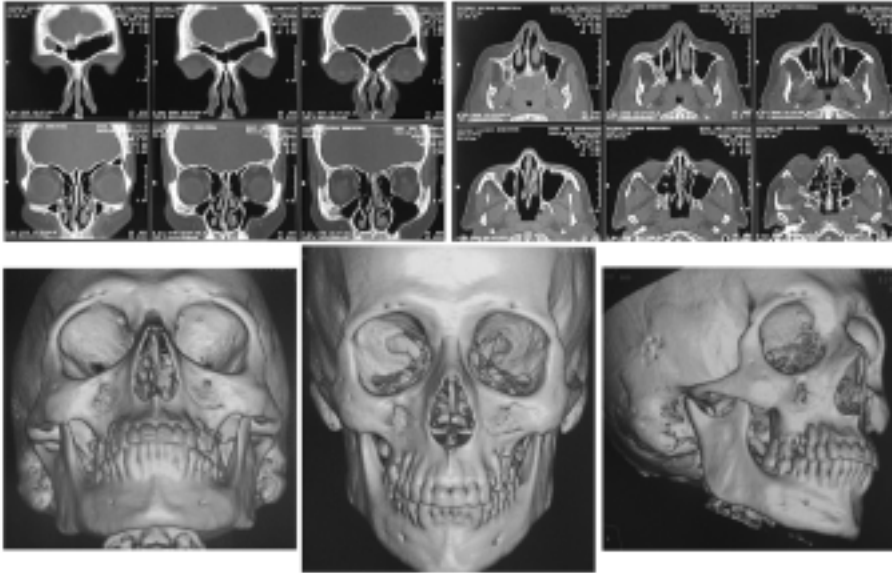


Figura 4. Tomografía Axial Computada (TAC) en trauma maxilofacial. Arriba: Cortes coronales y axiales. Abajo: Reconstrucción tridimensional.

- a. Examen más caro y menos disponible.
- b. De escasa utilidad en trauma maxilofacial
- c. Solo útil en evaluación de articulación temporo - mandibular (ATM) y en fracturas del piso orbitario.

VII. PRINCIPIOS DEL TRATAMIENTO

1. Los principios generales del tratamiento del trauma maxilofacial son:
 - Tratamiento temprano y en una sola fase de todas las lesiones de tejidos blandos y duros.
 - Exposición amplia de todos los focos de fractura.
 - Reducciones anatómicas precisas de todos los fragmentos reconstruyendo las vigas y pilares de la cara.
 - Preservar al máximo la vascularidad ósea y de otros elementos nobles involucrados.
 - Fijación rígida capaz de mantener la reducción de los fragmentos óseos fracturados neutralizando los esfuerzos funcionales mientras dura la reparación ósea.
 - Recuperar función tempranamente.
2. Para llevar a cabo dichos principios debemos entender las diferencias biomecánicas de las distintas zonas faciales:

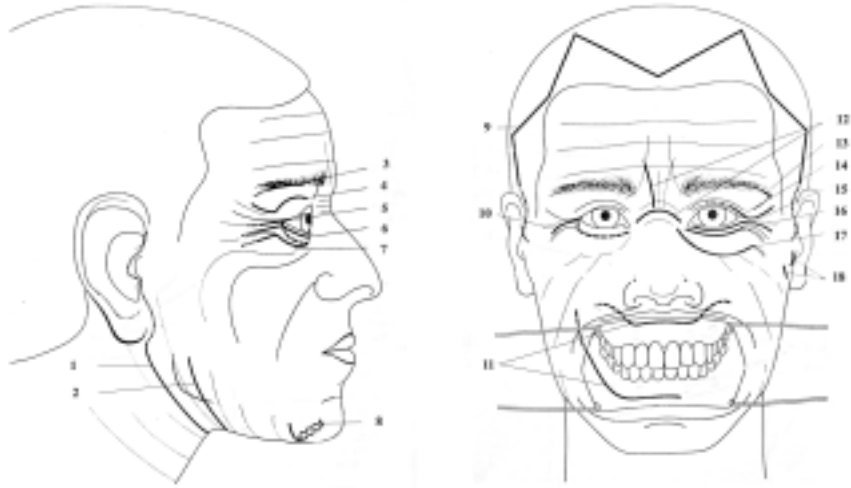


Figura 5. Vías de abordaje más utilizadas. 1. Lifting extendida a cuello 2. Ángulo mandibular 3-13. Ciliar externa 4-14. Blefaroplastia superior 5-10. Transconjuntival 6-15. Bleferoplastia inferior 7-16 Subciliar o suborbitario o transpalpebral 8. Heridas del trauma 9. Coronal 11. Vestibular superior e inferior 12. Interciliar o glabellar 17. Subpalpebral 18. Incisiones para sets percutáneos. (Modificado de Prein J. (ed). Manual of internal fixation in the craniofacial skeleton. Berlin: Springer-Verlag, 1998)

TABLA 1. Biomecánica de la cara

	TERCIO SUPERIOR Y MEDIO	TERCIO INFERIOR
Estructura	Pilares y vigas finas que delimitan cavidades	Se comporta como hueso largo
Composición	Predomina hueso cortical	Hueso corticoesponjoso
Músculos	Se insertan músculos débiles	Se insertan músculos poderosos
Carga funcional	Menor	Mayor
Desplazamiento de fragmentos	Obedece al impacto	Obedece a la tracción muscular
Otros elementos	Cavidades paranasales, nervios y dientes	Dientes, nervios y atrofia senil

3. Vías de abordaje

- Deben permitir un acceso adecuado al área de trabajo.
- No deben provocar alteraciones funcionales ni estéticas.
- El primer abordaje posible es el de las propias heridas de partes blandas del paciente.
- Cada abordaje tiene sus ventajas y desventajas por lo que deben ser analizados para cada caso en forma individual.

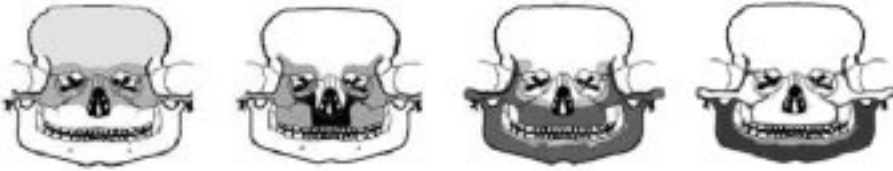

Figura 6. Sistemas de osteosíntesis y sus lugares de utilización. De izquierda a derecha: 1.3, 1.5, 2.0 y 2.4

4. Osteosíntesis maxilofacial (Sistema AO/ASIF)

- La finalidad de la osteosíntesis es permitir la fijación de la fractura y su cicatrización.
- La fijación puede ser:
 - a. Externa: busca la reducción ortopédica de la fractura, sin cirugía, por cicatrización ósea secundaria. Por ejemplo, la fijación intermaxilar con alambres.
 - b. Interna: busca la reducción mediante dispositivos aplicados directamente a la fractura, por cicatrización primaria. Por ejemplo, placas de osteosíntesis.
- Organización
 - a. Los tornillos se miden según el diámetro de su núcleo (cuerpo sin incluir la rosca) en milímetros, y dicho número le da nombre al sistema.
 - b. El sistema incluye los tornillos, las placas, broca, atornillador, terraja, guía, instrumental de doblado, corte y perforación (todo para realizar la fijación).
 - c. Los sistemas disponibles son: 1.0, 1.3, 1.5, 2.0, 2.4 mm.
 - d. En general los sistemas 1.0 y 1.3 son para cráneo y tercio superior; 1.3, 1.5 y 2.0, para tercio medio y 2.0 y 2.4, para tercio inferior.
- Materiales
 - a. Acero: placas muy rígidas y con posibilidad de corrosión por lo que ya no se utilizan. El alambre no logra inmovilización completa ya que produce estabilización solo en 2 planos, sin prevenir la rotación alrededor de su eje.
 - b. Titanio: es biocompatible, fácil de adaptar al hueso y resistente, por lo que es el más utilizado en la actualidad.
 - c. Biodegradables: tendrían la ventaja de no requerir su remoción posterior especialmente en niños y en tercio facial superior y medio. Aun no se encuentra el material que cumpla con la resistencia y reabsorción adecuadas para ser usados en zonas con mayor carga funcional.
- Según el tipo de carga, las osteosíntesis se clasifican en:
 - a. Carga compensada: aquella en que la carga funcional se comparte entre el hueso y la placa. Utilizada en fracturas simples que permiten una reducción anatómica.

Figura 7. Arriba: Osteosíntesis de carga compartida. Abajo: Osteosíntesis de carga soportada. (Modificado de Prein J. (ed). Manual of internal fixation in the craniofacial skeleton. Berlin: Springer-Verlag, 1998)

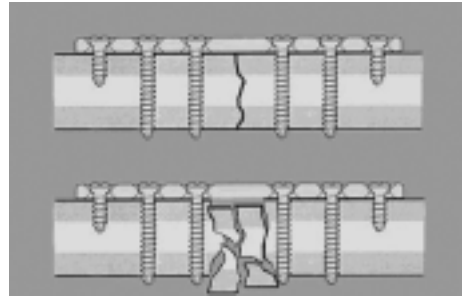
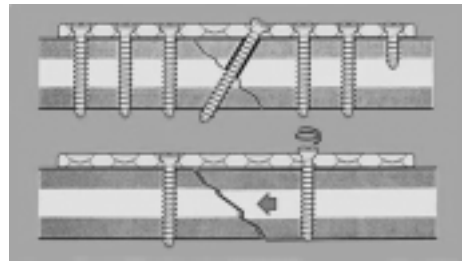


Figura 8. Arriba: Compresión por tornillo tirafondos. Abajo: Compresión mediante placa LC-DCP (low contact dynamic compression plate). (Modificado de Prein J. (ed). Manual of internal fixation in the craniofacial skeleton. Berlin: Springer-Verlag, 1998)



- b. Carga soportada: aquélla en que toda la carga o esfuerzo funcional es soportado solo por la placa de osteosíntesis. Utilizada en fracturas complejas con gran fragmentación o pérdida de fragmentos y en mandíbula atrófica. Requiere de placas más gruesas y resistentes, de tornillos bicorticales y en mayor número.
- Compresión:
 - a. Consiste en presionar los fragmentos óseos entre ellos para evitar movilidad y favorecer la cicatrización primaria.
 - b. No es indispensable, está contraindicada en tercio superior y medio, y no debe utilizarse en osteosíntesis de carga soportada (ver más abajo).
 - c. Puede realizarse mediante placas de compresión o tornillos tirafondos.
- Secuencia para la colocación de una osteosíntesis:
 - a. Reducción anatómica de los fragmentos.
 - b. Selección del sistema a utilizar según ubicación de la fractura.
 - c. Placa: su elección debe considerar el tipo de carga funcional, deben colocarse sobre vigas y pilares, y deben estar bien adaptadas al hueso.
 - d. Tornillos: colocar 2 a 3 tornillos por lado, dependiendo de la carga funcional. Deben ser de 2-6 mm de largo en tercio superior y medio y de 6-12, en tercio inferior. Los tornillos monocorticales pueden usarse en toda el esqueleto facial, excepto en osteosíntesis de carga soportada (zona de presión de mandíbula, ver figura 9).

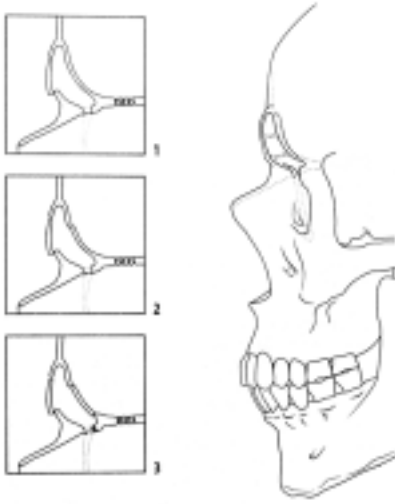


Figura 9. Fracturas del seno frontal. 1: Fractura de pared anterior. 2: Fractura de pared anterior y posterior. 3: Fractura de pared anterior, posterior y piso del seno frontal con compromiso del conducto frontonasal. (Modificado de Prein J. (ed). Manual of internal fixation in the craniofacial skeleton. Berlin: Springer-Verlag, 1998)

VIII. FRACTURAS DEL SENO FRONTAL

1. Cuadro clínico

- Requiere 2 a 3 veces más energía para producirse que los huesos maxilares (hueso grueso).
- Se asocia con frecuencia a otras lesiones craneomaxilofaciales y corporales (alta energía).
- Síntomas y signos: depresión ósea, equimosis, anestesia supraorbitaria, crepitación, rinorraquia (LCR por nariz).
- Las radiografías simples permiten el diagnóstico de grandes lesiones: el TAC es el que realiza el diagnóstico con mayor exactitud anatómica, aunque los orificios de drenaje no se observan claramente con ninguno de los dos.

2. Clasificación y tratamiento

- Fracturas de pared anterior: solo requieren tratamiento aquéllas que tienen un desplazamiento mayor a 2-3 mm, porque van a producir un defecto estético.
- Fracturas de pared posterior: siempre requieren de cirugía con amplios abordajes y craneotomía para tratar lesión intracraneana acompañante. Se debe cranealizar el seno extrayendo su pared posterior, su mucosa y obliterando sus orificios de drenaje.
- Fracturas de pared inferior: son las más difíciles de diagnosticar y tratar. En general si el drenaje sinusal es bueno, la evolución tras la reducción adecuada es satisfactoria. Si el drenaje del seno es inadecuado, aparecen las complicaciones: sinusitis, mucocelos, brecha osteomeníngea, meningitis, abscesos intracraneales y orbitarios.

IX. FRACTURA NASAL Y NASOSEPTAL

1. Cuadro clínico

- Son las fracturas maxilofaciales más frecuentes.
- Según sea la magnitud, dirección y ubicación de las fuerzas se afectan los huesos propios nasales, apófisis ascendente del maxilar y tabique nasal.
- Síntomas y signos: dolor, desviación, obstrucción respiratoria, epistaxis, resaltes o espículas óseas, laterorrinia, depresiones.
- Muy importante es siempre realizar una especuloscopia nasal anterior para descartar un hematoma del tabique y para evaluar desviaciones antiguas o postraumáticas.
- La radiografía de Waters y huesos propios son medios auxiliares útiles en el diagnóstico y tienen una importante función medicolegal; sin embargo, no ayudan en la toma de decisiones para el tratamiento. El TAC se solicita ante la sospecha de fractura del tabique.

2. Tratamiento

- Solo el 50% de las fracturas nasales requiere tratamiento y un 15% tiene lesión aguda del tabique.
- La operación puede diferirse hasta 2 semanas después del trauma y consiste en la reducción cerrada de huesos propios. Debe ser realizada por alguien entrenado ya que la deformidad postrauma nasal es de 15-45%.
- En caso de hematoma del tabique, debe ser drenado mediante incisión retrocolumelar y colocación de taponamiento anterior.
- Las fracturas del tabique nasal requieren reparación durante el mismo procedimiento. La técnica puede ser cerrada o abierta. Esta lesión aumenta aun más el riesgo de tener alguna deformidad posterior al tratamiento.

X. FRACTURA ORBITARIA

1. Cuadro clínico

- La órbita está formada por 7 huesos (cigomático, esfenoides, frontal, etmoides, lagrimal, palatino y maxilar superior) que se articulan formando una estructura en forma de cono.
- El mecanismo involucrado en la fractura de las paredes orbitarias es el de una fuerza que produce un aumento brusco de la presión infraorbitaria (estallamiento). Esto afecta a las paredes más débiles que son el piso y la pared medial de la órbita.
- Síntomas y signos: edema y equimosis periorbitaria, hemorragia subconjuntival.
 - a. Fracturas de la porción anterior de la órbita: se palpan resaltes en el reborde orbitario y alteraciones del nervio infraorbitario.

- b. Fracturas de la porción media de la órbita: se observan alteraciones en la posición del globo ocular (enofthalmo, hipofthalmo) y diplopia.
- c. Fracturas de la porción posterior de la órbita: se observan alteraciones en la agudeza visual, en el reflejo pupilar, en la movilidad ocular y palpebral (síndrome del vértice orbitario).
- El mejor examen para evaluar la órbita es el TAC. Las radiografías son de escasa utilidad.

2. Clasificación

- Estallamiento puro: solo las paredes orbitarias están afectadas sin compromiso del reborde.
- Estallamiento impuro: se relaciona con fracturas de huesos faciales adyacentes por lo que se compromete el reborde orbitario.

3. Tratamiento

- Está indicado en caso de enofthalmo y atrapamiento muscular.
- Los principios del tratamiento son la reconstrucción del reborde orbitario, de las paredes orbitarias (previa reducción del contenido orbitario herniado) y de las partes blandas.
- Para reconstruir el piso orbitario se puede utilizar material autólogo (injerto de hueso) o protésico (malla de titanio, malla de polipropileno, medpor).
- Al terminar la cirugía se debe realizar la prueba de ducción forzada del ojo para determinar la correcta movilidad ocular. Consiste en tomar con una pinza el músculo recto inferior del ojo por vía conjuntival y movilizarlo hacia arriba sin problemas.

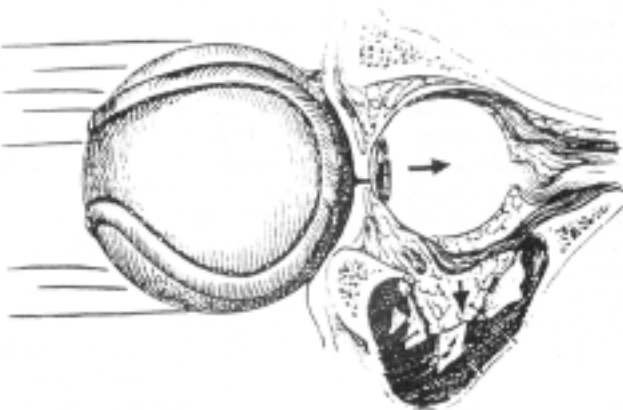


Figura 10. Ilustración del mecanismo más frecuente para la fractura de piso de órbita conocida como Blow Out. (Modificada de Manson P.

Traumatismos de la cara. En: McCarthy J (ed). Plastic Surgery. Philadelphia, WB Saunders. 1990. Vol 1. Cap. 1. Pp. 1-269)

XI. FRACTURA NASO-ÓRBITO-ETMOIDAL

1. Cuadro clínico

- Fractura del centro de la cara que involucra hueso etmoides (lámina perpendicular, papirácea y cribiforme), nasales propios y apófisis ascendentes de maxilares.
- Es la zona de la cara con menor resistencia a fuerzas de fractura.
- Síntomas y signos: puede tener síntomas de fractura de pared medial de la órbita y de fractura nasoseptal, pero el telecanto y una nariz aplanada son los síntomas cardinales.

2. Clasificación (Markowitz)

- Tipo I: segmento central único, sin compromiso del canto interno.
- Tipo II: segmento central conminuto, sin compromiso del canto interno.
- Tipo III: segmento central conminuto, con desinserción del canto interno.

3. Tratamiento

- Consiste en la reducción abierta y fijación interna usando un acceso coronal.
- El paso más importante en su reparación, es dejar bien ubicado el canto interno, ya sea fijando adecuadamente el segmento central único o mediante una cantopexia trans-nasal.
- El tratamiento de las fracturas de pared medial de órbita y tabique nasal también son partes de su manejo.

XII. FRACTURA CIGOMÁTICA

1. Cuadro clínico

- Son las más frecuentes después de las nasales.
- El complejo cigomático-maxilar tiene funciones tanto estéticas como funcionales.
- Síntomas y signos: equimosis y edema periorbitario, aplanamiento del pómulos, hundimiento del arco cigomático, dolor, equimosis vestibular superior, resalte en reborde orbitario y apertura piriforme, trismos, hipoestesia infraorbitaria, enfisema subcutáneo, desplazamiento inferior del canto externo, alteración del nivel pupilar, diplopia, enoftalmo.
- Las radiografías de Waters, Hirtz y malar oblicua permiten un diagnóstico adecuado e incluso control del tratamiento.

2. Clasificación

- Tantas clasificaciones como autores.
- La más simple es la de Knight y North:

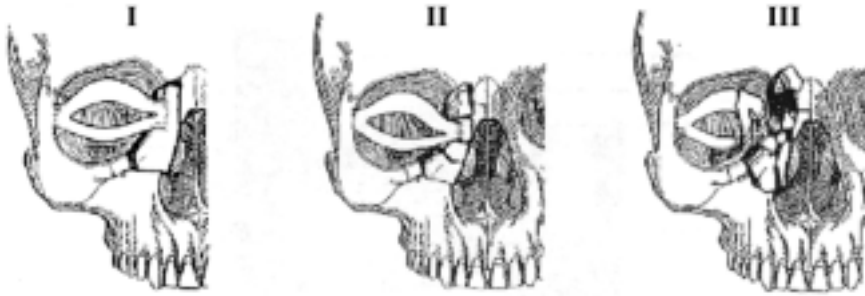


Figura 11. Clasificación de la fractura naso-órbito-etmoidal. (Modificado de Hollier L. Thornton J. Facial Fractures I: upper two thirds. *Select Read Plast Surg* 9 (26), 2002)

- a. No desplazadas (10%)
- b. Desplazadas (90%)
 - Arco (10%)
 - Cuerpo (80%): simples en un 60% y complejas en un 20%.

3. Tratamiento

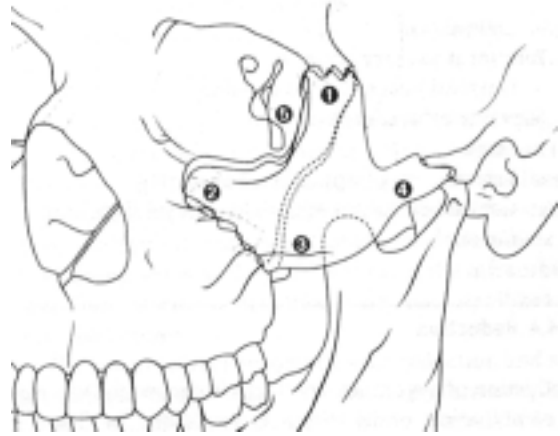
- La indicación de cirugía debe basarse en la repercusión estética de la fractura (deformidad visible) y funcional (alteraciones oculares u oclusales).
- La cirugía a realizar va a depender del grado de inestabilidad del cigoma y va desde una reducción semicerrada con maniobra de Gillies, hasta múltiples abordajes y osteosíntesis.
- El grado de inestabilidad es muy difícil de objetivar y existe gran controversia en la literatura. Existen quienes dicen que toda fractura cigomático-maxilar es inestable por lo que operan el 100% de ellas y otros, que solo operan el 15%.
- Lo más importante es pensar en el cigoma como una silla con 4 apoyos, donde se necesitan al menos 3 apoyos reducidos y estables para obtener un buen resultado.

XIII. FRACTURA MAXILAR

1. Cuadro clínico

- Aquí analizaremos las fracturas de Lefort o extendidas de tercio medio facial.
- En la actualidad es raro ver este tipo de fracturas en forma aislada ya que la energía involucrada en el trauma es mucho mayor (ver Fisiopatología).
- Síntomas y signos:
 - a. Lefort I: fractura horizontal sobre línea alveolar superior; movilidad de toda la porción dento-alveolar del maxilar; boca abierta por tope molar; desviación de

Figura 12: Los 5 puntos donde se articula el cigoma. 1: Unión frontomalar. 2: Unión cigomático-maxilar alta (reborde orbitario inferior). 3: Unión cigomático-maxilar baja (apófisis piramidal). 4: Arco cigomático. 5. Unión cigomático esfenoidal (pared lateral de la órbita) (Modificado de Prein J. (ed). Manual of internal fixation in the craniofacial skeleton. Berlin: Springer-Verlag, 1998)



la línea media del maxilar; equimosis vestibulo-palatina en herradura; gran edema en el labio superior; signo de la pinza positivo.

- b. Lefort II: fractura piramidal con edema facial extenso; ojos de mapache; deformación de la nariz; aplastamiento y alargamiento del tercio medio de la cara; mordida abierta anterior; movilidad patológica de huesos propios nariz, escalón y dolor en reborde infraorbitario; surco nasogeniano; signo de pinza positivo.
- c. Lefort III: separación de los huesos de la base del cráneo (disyunción craneofacial); signos de un Lefort II más gran edema de la cara que impide separar los párpados para explorar el globo ocular; movilidad de toda la cara; hipertelorismo; obstrucción de vías respiratorias por descenso del maxilar y, por lo tanto, del paladar blando.

2. Tratamiento

- Los fundamentos del tratamiento en las fracturas tipo I son el lograr una reducción adecuada (pinzas de Rowe que se introducen por boca y nariz) y una apropiada oclusión con una fijación intermaxilar intraoperatoria y fijación interna rígida.
- En las fracturas tipo II y III, a la importancia de la oclusión, se le agrega la reconstrucción del marco facial externo para devolver las dimensiones correctas a la cara.

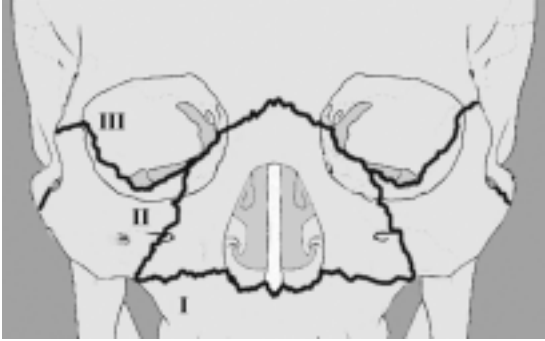

Figura 13. Fracturas extendidas de tercio medios. Lefort I (horizontal), Lefort II (piramidal) y Lefort III (disyunción craneofacial)

XIV. FRACTURA DENTOALVEOLAR

(para mayor detalle en cuanto a la anatomía dentaria, ver capítulo Cirugía Ortognática)

1. Los traumas dentarios pueden clasificarse en:

- Dislocación dentaria
 - a. Contusión, subluxación y luxación
 - b. Intrusión o extrusión
- Fractura de corona
 - a. Fractura del esmalte
 - b. Fractura del esmalte con dentina
 - c. Fractura expuesta (hasta la pulpa)
- Fractura radiculares (raíz)
 - a. Fractura cervical
 - b. Fractura media
 - c. Fractura apical
- Todos estos traumatismos pueden acompañarse o no de fracturas del reborde alveolar.
- El diagnóstico se realiza por el examen clínico y radiológico (placas oclusales).

2. Tratamiento

- Fracturas de corona con exposición de pulpa requieren tratamiento urgente.
- El traslado del diente que se sale en forma completa es recolocado dentro de su alveolo, en el vestíbulo oral, en suero fisiológico o en leche.

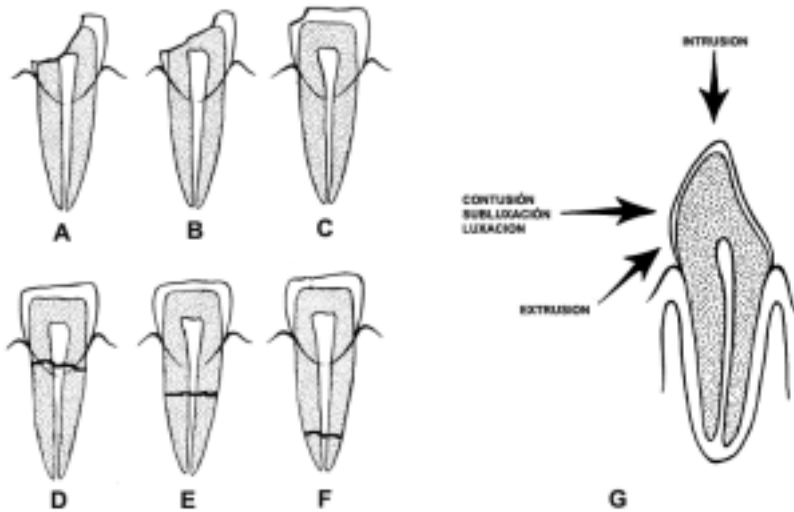


Figura 14. Tipos de traumatismos dentoalveolares. A: Fractura Coronal Expuesta. B: Fractura de Corona y Pulpa. C: Fractura de Esmalte. D: Fractura Cervical. E: Fractura Media. F: Fractura Apical. G: Dislocaciones Dentarias. (Modificado de Manson P. Facial Fractures. En: Aston S, Beasley R, Thorne C (eds). Grabb and Smith Plastic Surgery. New York, Lippincott-Raven, 1997, cap. 34)

- Las extrusiones, luxaciones y subluxaciones requieren reposicionar el diente y estabilizarlo a los dientes adyacentes.
- Las intrusiones solo requieren observación para que el diente se vuelva a erupcionar.
- Fracturas del reborde alveolar limitadas requieren solo fijación interdientaria, pero cuando son más extendidas, necesitan fijación interna.

XV. FRACTURA DE MANDÍBULA

1. Aspectos biomecánicos

- La mandíbula se comporta como un hueso largo, corticoesponjoso, móvil donde se insertan poderosos músculos y con una elevada carga funcional.
- Al producirse una fractura, los músculos van a movilizar los fragmentos y van a determinar una zona de tensión, una zona neutra (por donde va el nervio mentoniano) y una de presión.

2. Cuadro clínico

- Síntomas y signos: dolor, impotencia funcional, asimetría facial, edema y equimosis o hematoma en sitio de fractura, maloclusión dental, hipoestesia mentoniana, silencio condileo preauricular.

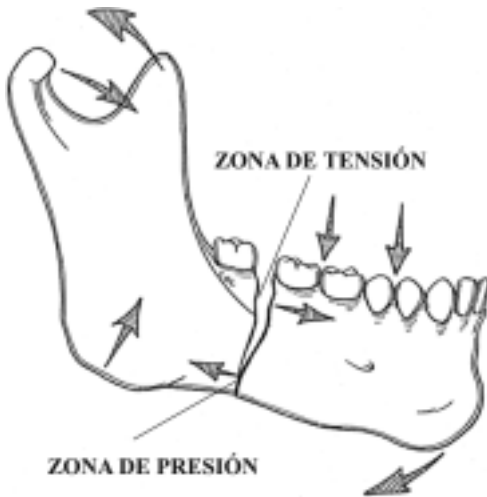

Figura 15. Zonas de tensión, neutra y de presión en una fractura mandibular. (Modificado de Prein J. (ed). Manual of internal fixation in the craniofacial skeleton. Berlin: Springer-Verlag, 1998)

- En fracturas de cóndilo ipsilateral se observa desviación lateral, oclusión incompleta y dolor frente a la oreja. La mordida abierta se observa en fracturas de cóndilo bilaterales.
- Para el diagnóstico se utilizan las radiografías simples, dentro de las que se encuentra la radiografía panorámica u ortopantomografía (OPG) que permite una buena visualización de la mandíbula. Siempre es necesario certificar con un TAC.

3. Clasificación

- Fracturas simples / complejas
- Fracturas con dientes a ambos lados del rasgo / a un lado / sin dientes
- Fracturas horizontales / verticales (favorables y desfavorables)
- Localización: figura 16

4. Tratamiento

- Uso de antibióticos para prevenir la infección (duración es controversial).
- La fijación intermaxilar es fundamental para mantener la adecuada oclusión y puede ser usada en el intraoperatorio solamente o como tratamiento definitivo.
- La zona de presión debe ser tratada con placas más firmes y tornillos bicorticales. La zona de tensión requiere placas más delgadas o simplemente la mantención del arco dentario.
- El sistema de trauma o placas universales 2.0 y 2.4 (con o sin compresión) se reserva para fracturas simples con reducciones anatómicas.

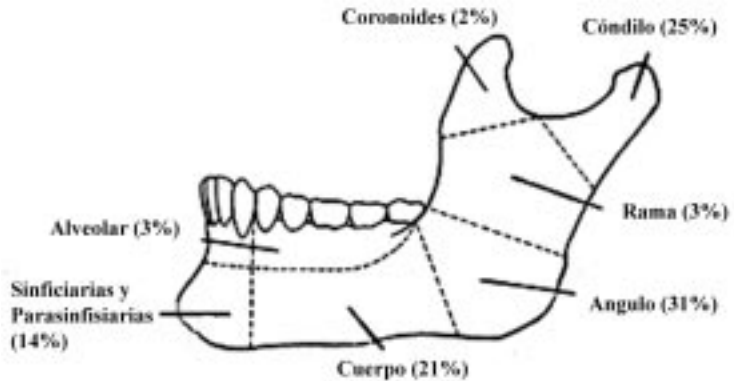


Figura 16. Clasificación de las fracturas mandibulares según su ubicación anatómica y las frecuencias correspondientes. (Modificado de Prein J. (ed). Manual of internal fixation in the craniofacial skeleton. Berlin: Springer-Verlag, 1998)

- El sistema de reconstrucción 2.4 y el sistema unilock son útiles para fracturas complejas, gran fragmentación, pérdida de fragmentos y mandíbulas atroficas.
- En el postoperatorio es fundamental la mantención de una adecuada higiene oral y una dieta blanda.

XVI. FRACTURA PANFACIAL

1. Cuadro clínico

- Son aquéllas que comprometen los tres tercios faciales (existen otros que dicen que basta con dos tercios solamente).
- Se generan por grandes energías y son muy conminutas.
- Síntomas y signos: son una mezcla de los distintos segmentos afectados, con importante lesión de partes blandas, fracturas muy conminutas, en un paciente con múltiples otras lesiones asociadas y por lo general, grave.

2. Tratamiento

- Requiere una planificación minuciosa caso a caso en un manejo multidisciplinario.
- Principios generales del manejo de estos pacientes:
 - a. Múltiples y variados abordajes que permitan una visión de conjunto.
 - b. Reducción anatómica de los fragmentos.
 - c. Estabilización con fijación interna rígida colocadas en vigas y pilares.
 - d. Reconstrucción con injertos óseos las zonas multifragmentadas.

- Para la reducción es recomendable seguir una secuencia ordenada y lógica: de cefálico a caudal, de caudal a cefálico, o de afuera hacia adentro.
- Lo importante es que cada maniobra sea la base para la siguiente y de esta forma se puedan restituir los diámetros y volúmenes faciales.

XVII. LECTURAS RECOMENDADAS

1. *Weinzweig J. (ed). Secretos de la Cirugía Plástica. 1ª Edición (traducción). México: McGraw-Hill Companies, 2001.*
2. *Manson P. Facial Fractures. En: Aston S, Beasley R, Thorne C (eds). Grabb and Smith Plastic Surgery. New York, Lippincott-Raven, 1997, cap. 34.*
3. *Hollier L, Thornton J. Facial Fractures I: upper two thirds. Select Read Plast Surg 9(26), 2002.*
4. *Thornton J, Hollier L. Facial Fractures II: lower third. Select Read Plast Surg. 9(27), 2002.*
5. *Prein J. (ed). Manual of internal fixation in the craniofacial skeleton. Berlin: Springer-Verlag, 1998.*
6. *Antonyshyn O. Principles in management of facial injuries. En: Giorgiades G, Riefkohl R, Levin S (eds). Plastic, Maxilofacial and Reconstructive Surgery. Pennsylvania, Williams and Wilkins, 1997. Cap 33. Pp. 339-350.*
7. *Manson P. Traumatismos de la cara. En: McCarthy J (ed). Plastic Surgery. Philadelphia, WB Saunders, 1990. Vol 1. Cap 1. Pp. 1-269*
8. *Villalobos R. Trauma Maxilofacial. En: Trauma. Manejo avanzado. Carvajal C, Uribe M, Caballieri S. (eds). Sociedad de Cirujanos de Chile, 1998. Cap. 13. Pag. 197-216.*