

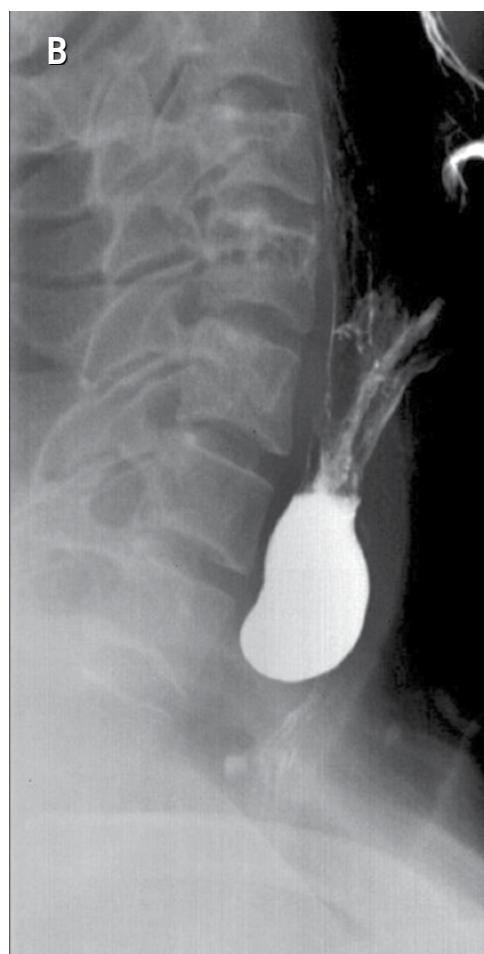
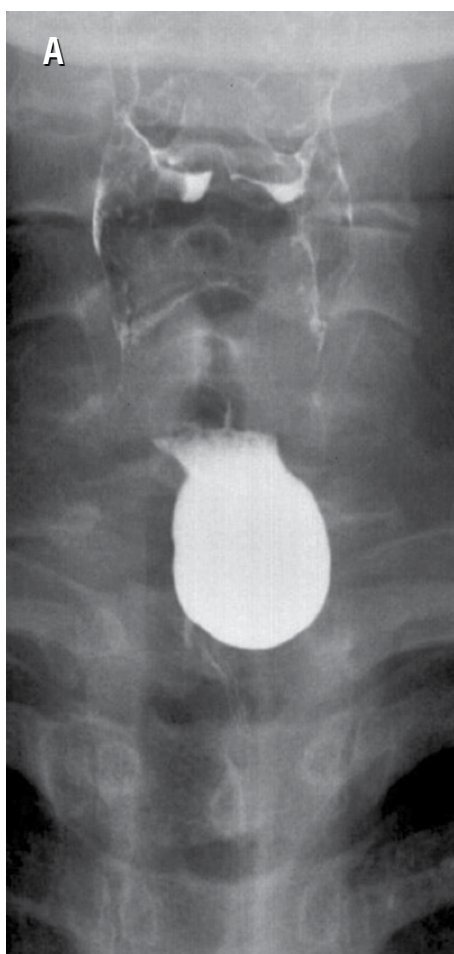
Test radiológico

Jorge Contardo P.⁽¹⁾, Daniel Rodríguez D.⁽¹⁾, Sebastián Yévenes A.^(1,2)

⁽¹⁾*Centro de Imagenología, HCUCH.*

⁽²⁾*Clínica Las Condes.*

Paciente de 51 años, sexo femenino, referida a estudio por disfagia y reflujo gastroesofágico. Se realiza estudio baritado de esófago, estómago y duodeno, del cual se muestran las siguientes imágenes:



¿Cuáles es el diagnóstico?

(Ver resultado en página 349)