

Resultado test radiológico

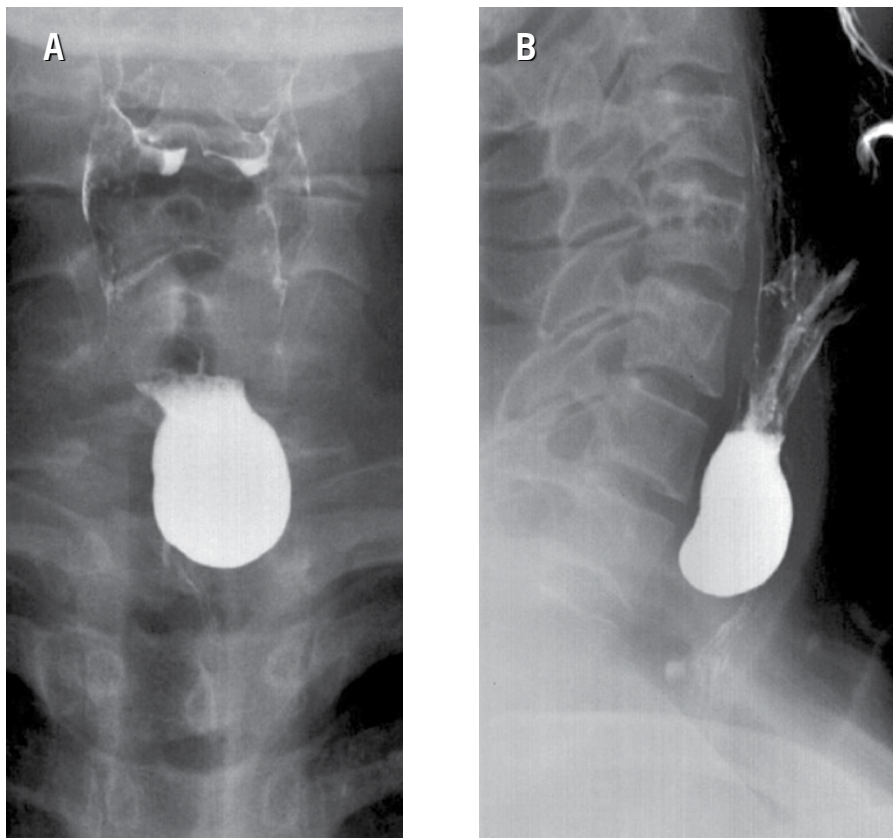
Jorge Contardo P.⁽¹⁾, Daniel Rodríguez D.⁽¹⁾, Sebastián Yévenes A.^(1,2)

⁽¹⁾*Centro de Imagenología, HCUCH.*

⁽²⁾*Clinica Las Condes.*

Imágenes A y B: Dilatación sacular dependiente del tercio superior del esófago, de ubicación posterior y lateral, la cual se llena con el contraste baritado oral.

La imagen es característica de un divertículo de Zenker.



El divertículo de Zenker corresponde a una herniación mucosa esofágica a través de un área anatómica de debilidad entre las fibras transversas y oblicuas del músculo cricofaríngeo (triángulo de Killian), por lo que no presenta pared muscular y es más correcto clasificarlo como pseudodivertículo. Es el divertículo más frecuente del tracto gastrointestinal alto y se