

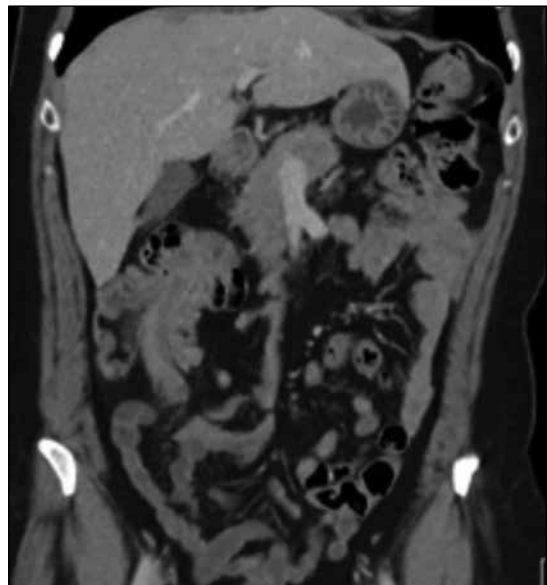
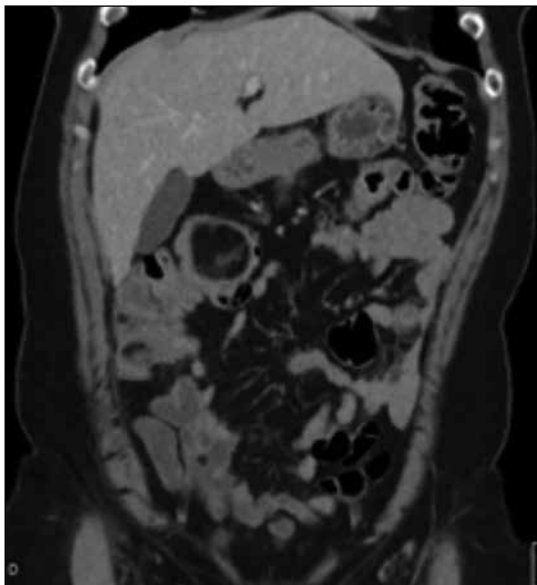
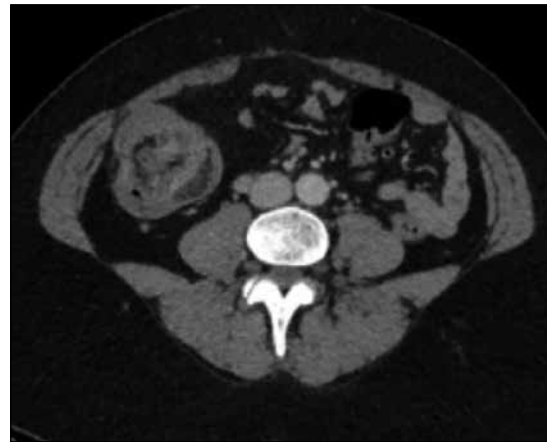
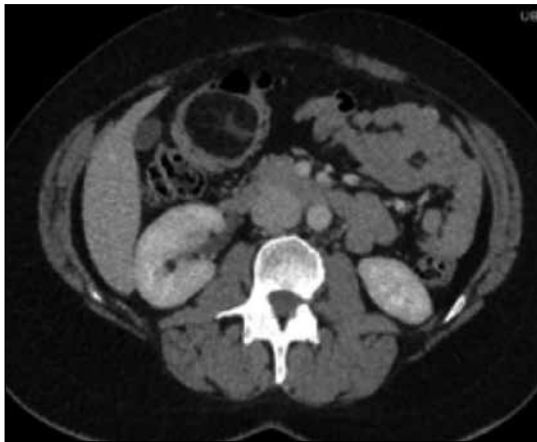Test radiológico

Daniel Rodríguez D.⁽¹⁾, Jorge Contardo P.⁽²⁾

⁽¹⁾Hospital San Juan de Dios, Santiago.

⁽²⁾Hospital de Urgencia Asistencia Pública, Santiago.

Paciente de 42 años, sexo femenino, consulta al Servicio de Urgencia por dolor abdominal. Se realiza tomografía computada (TC) de abdomen y pelvis con contraste, de la cual se seleccionaron las siguientes imágenes:



¿Cuál es el diagnóstico?

(Ver resultado en página 229)