

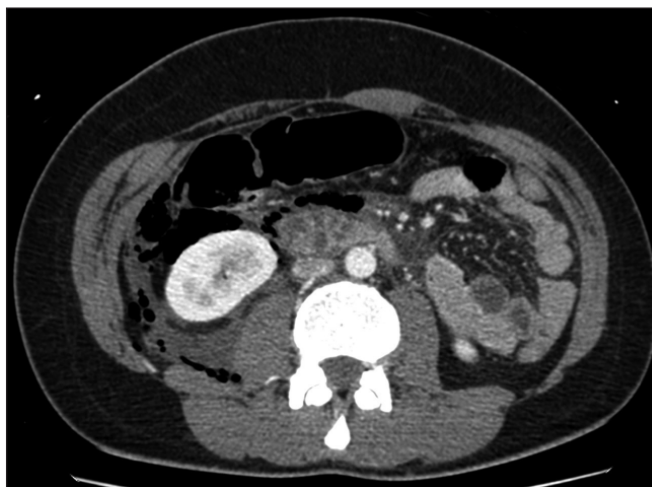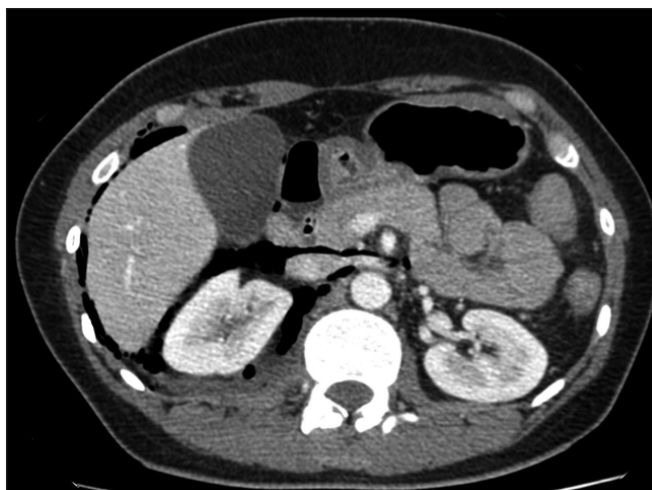
Test radiológico

Jorge Contardo P.⁽¹⁾, Daniel Rodríguez D.⁽²⁾

⁽¹⁾Hospital San Juan de Dios, Santiago.

⁽²⁾Hospital de Urgencia Asistencia Pública, Santiago.

Paciente de 39 años, sexo femenino, trasladada al Servicio de Urgencia por politraumatismo secundario a accidente de tránsito de alta energía. Se realiza tomografía computada de abdomen y pelvis con contraste, de la cual se seleccionaron las siguientes imágenes:



¿Cuál es el diagnóstico?

(Ver resultado en página 77)