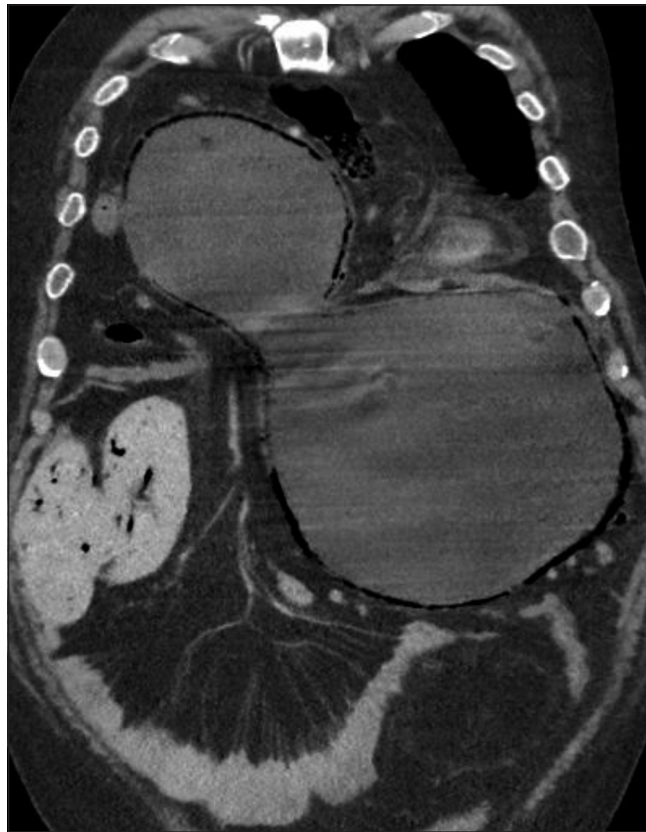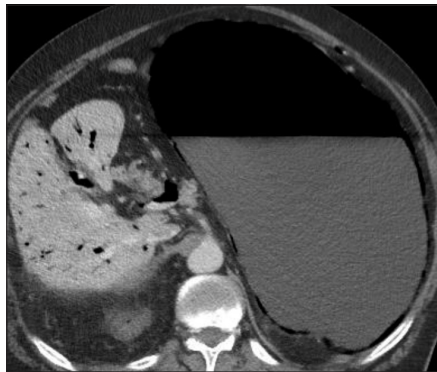

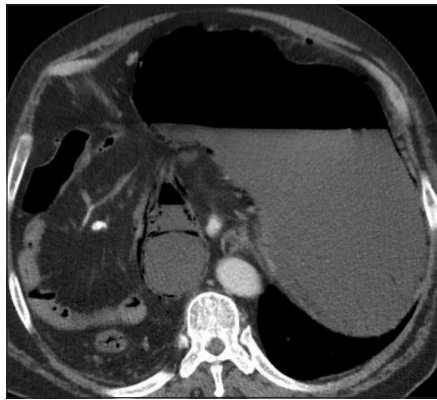
# Test radiológico

Daniel Rodríguez D.

*Hospital San Juan de Dios, Santiago.*

Paciente de 66 años, de sexo masculino, consulta en el Servicio de Urgencia por dolor y sobre distensión abdominal. Se realiza tomografía computada de tórax, abdomen y pelvis con contraste, con la hipótesis diagnóstica de ascitis a tensión, desde la cual se seleccionaron las siguientes imágenes:



¿Cuáles es el diagnóstico?

(Ver resultado en página 177)