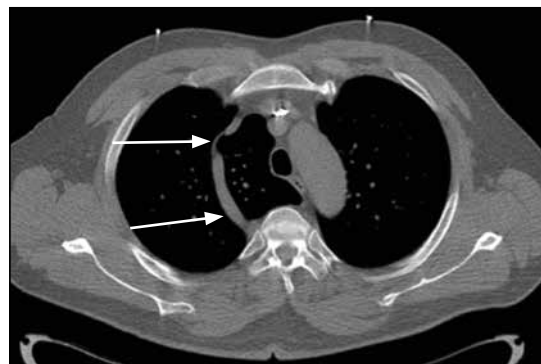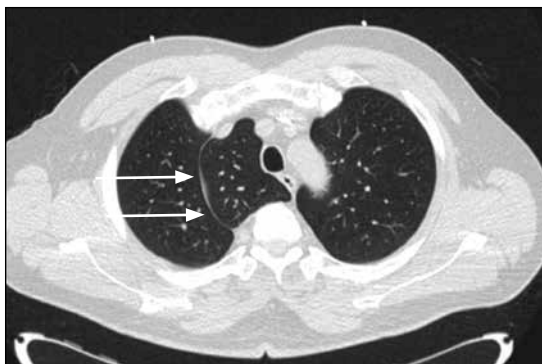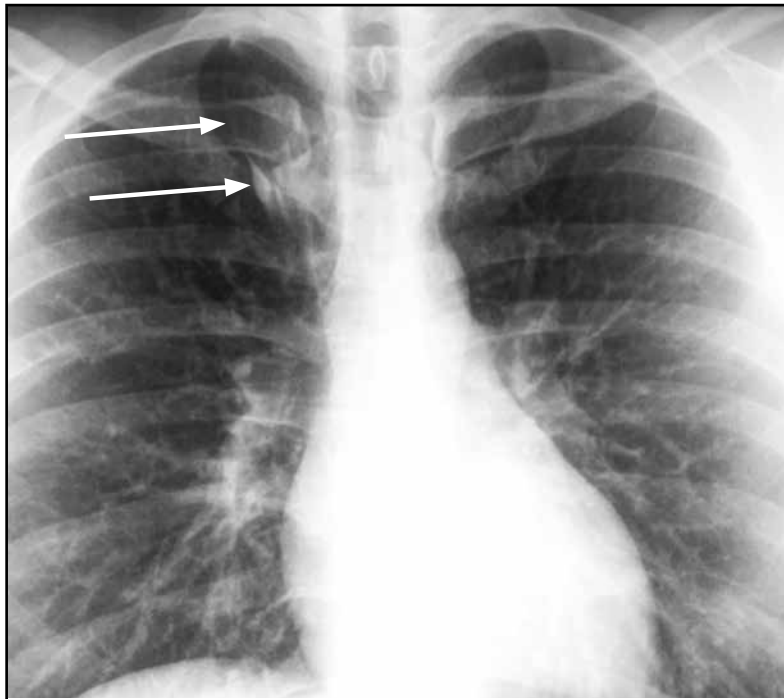


Resultado test radiológico

Jerson Cea A.⁽¹⁾, Jorge Contardo P.⁽¹⁾, Daniel Rodríguez D.⁽¹⁾, Claudio Cortés A.^(1,2)

⁽¹⁾Centro de Imagenología, Hospital Clínico de la Universidad de Chile.

⁽²⁾Universidad del Desarrollo.



El paciente presenta como variante anatómica una cisura para la vena ácigos (ver flechas tanto en la radiografía como en los cortes seleccionados de la tomografía realizada en forma posterior). Esta se presenta en hasta el 1% de la población general. Es el resultado de una falla en la migración de esta estructura vascular desde la pared torácica hacia el ángulo tráqueo-bronquial. Esto determina una invaginación de la pleura parietal y visceral, las cuales persisten formando una cisura accesoria. No es una alteración en la arquitectura segmentaria pulmonar, por lo que no es un lóbulo accesorio verdadero.

(Viene de la página 222)