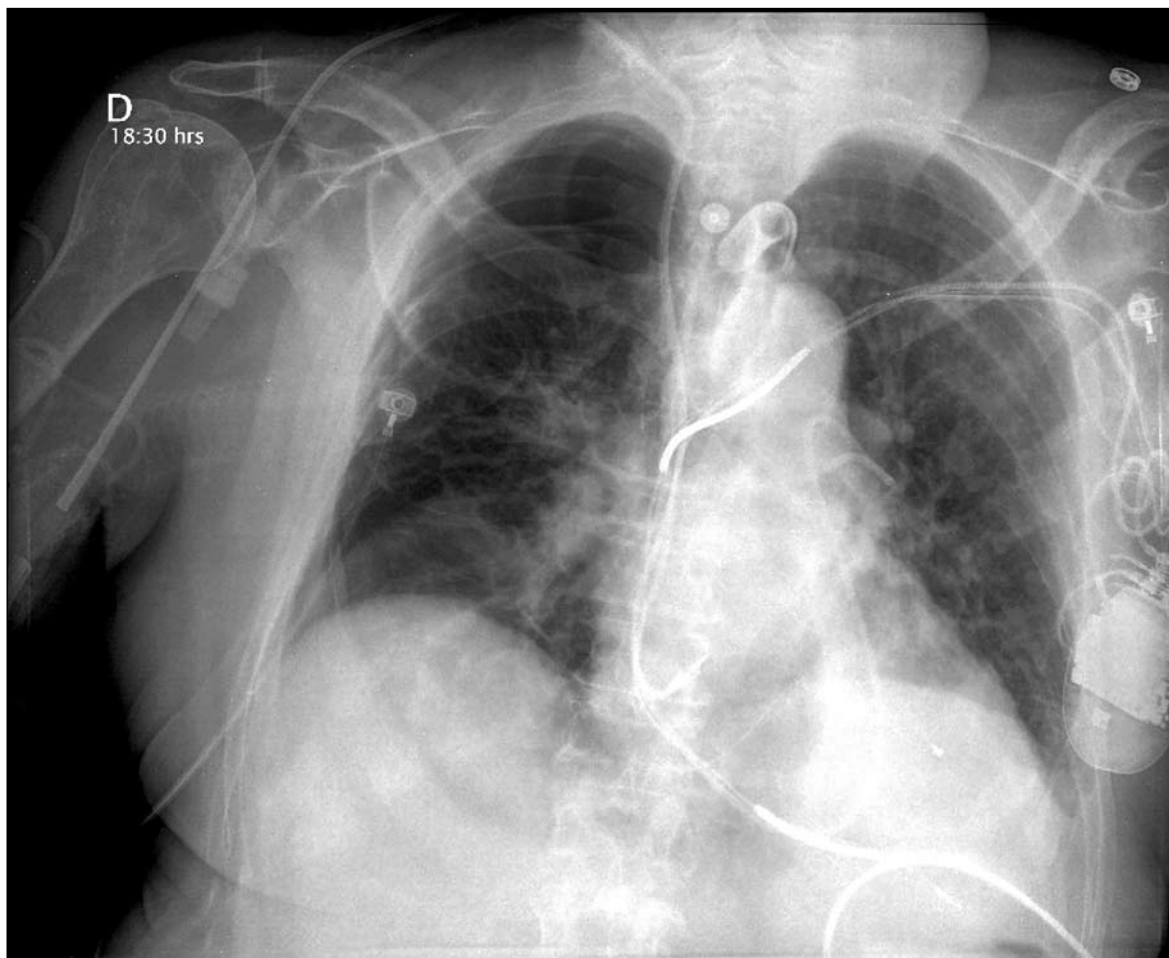


Resultado test radiológico

Claudio Cortés A.

HCUCh. - Clínica Alemana.



La sonda de alimentación nasointestinal descendió por traquea y bronquios del lóbulo inferior derecho. Inmediatamente concurrí personalmente a la UTI y comunicando el hallazgo, fue retirada y se evitó la inundación con papilla del pulmón derecho, pero se produjo un neumotórax que requiere un tubo en espacio pleural derecho.