

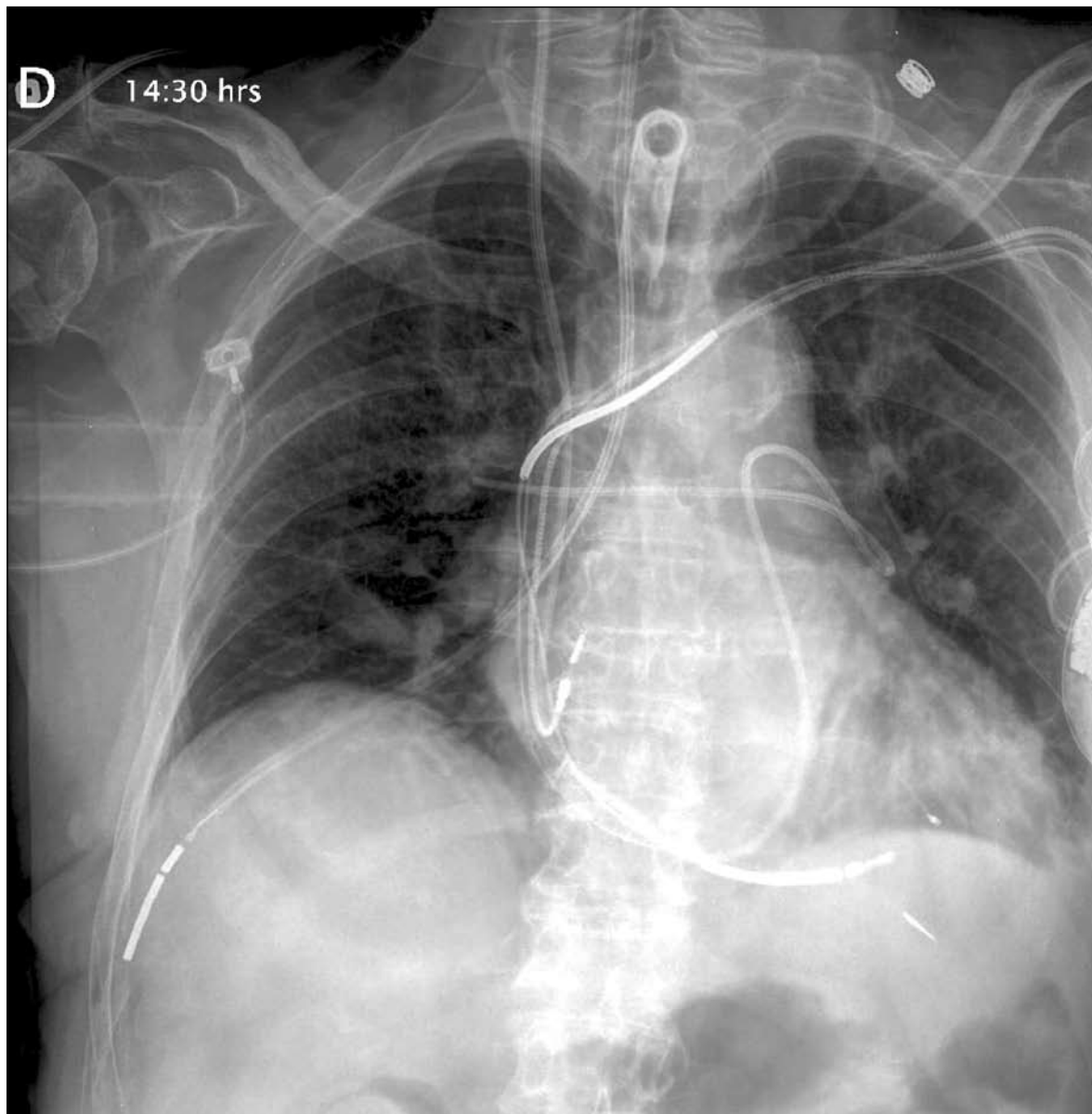
# Test radiológico

Claudio Cortés A.

*HCUCH. - Clínica Alemana.*

Recibe esta radiografía la tarde del viernes.

¿Cuál es el hallazgo principal y qué debe hacerse de inmediato?



*(Ver resultado en página 178).*