

V. COLGAJOS

Dr. Sergio Sepúlveda y Dr. Patricio Andrades

V

I.	Definición	62
II.	Irrigación de la piel	62
III.	Clasificación de los colgajos	62
IV.	Indicaciones generales de colgajos	65
V.	Supervivencia de un colgajo	66
VI.	Monitorización de colgajos	70
VII.	Colgajos axiales	72
VIII.	Colgajos fasciocutáneos	72
IX.	Colgajos musculares y musculocutáneos	74
X.	Colgajos microquirúrgicos	77
XI.	Expansión de tejidos	78
XII.	Otros colgajos	79
XIII.	Lecturas recomendadas	81

I. DEFINICIÓN

1. El concepto de colgajo implica el transporte de tejido desde un área dadora hasta un área receptora, manteniendo su conexión vascular con el sitio de origen. La excepción es el colgajo libre, en el cual el nexo vascular es interrumpido, pero luego restituido con técnicas microquirúrgicas en el área receptora.

II. IRRIGACIÓN DE LA PIEL

1. Desde el punto de vista anatómico, la piel presenta los siguientes plexos:

- Cutáneo (subepidérmico y dérmico)
- Subcutáneo (subdérmico y subcutáneo)
- Fascial (pre y subfascial)

2. La sangre llega a estos plexos a través de arterias (con sus correspondientes venas) que se ordenan de la siguiente forma:

- Arteria segmentaria (ramas de la arteria aorta).
- Arteria perforante (rama de la anterior que puede ser musculocutánea/indirecta o septocutánea/directa).
- Arteria cutánea (rama de la anterior que puede ser paralela a la superficie cutánea formando los diferentes plexos, o perpendicular interconectando dichos plexos).

3. Teoría de los angiosomas

- Un angiosoma es un bloque tridimensional de tejidos (piel, músculo, hueso y otros) irrigado por una arteria fuente (segmentaria) y su vena acompañante, que encajan entre sí como un rompecabezas y que están interconectados por vasos de saturación.
- A semejanza de los dermatomas sensoriales, el cuerpo humano está cubierto por numerosos angiosomas. Esta teoría tiene varias aplicaciones clínicas y es muy útil para comprender los territorios vasculares, ya que en principio un colgajo debe incluir un angiosoma o angiosomas adyacentes.

III. CLASIFICACIÓN DE LOS COLGAJOS

1. Según su vascularización

- Arteria musculocutánea como fuente principal (indirecto):
 - a Aleatoria o random: la/s perforante/s cae/n al azar en la base anatómica del colgajo. Ej. Limberg.
 - b Axial: las perforantes vienen desde una arteria muscular axial. Ej: TRAM, Abbe, frontal.

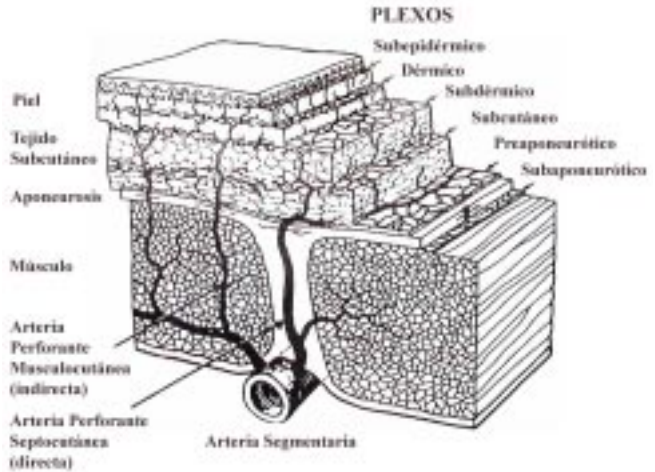
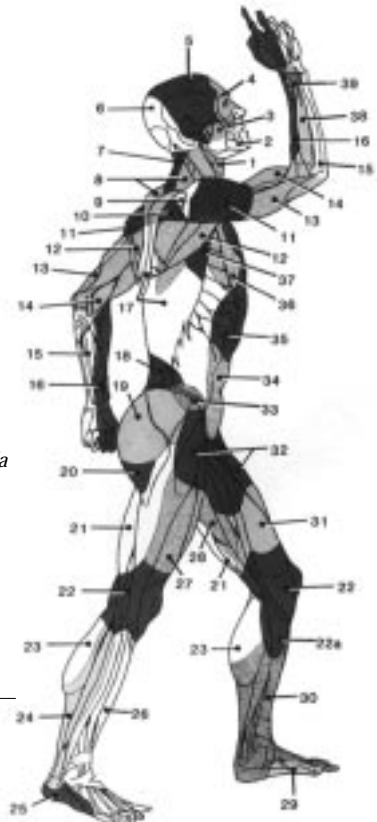


Figura 1. Esquema de la irrigación cutánea. (Modificado de Daniel R, Kerrigan CL. Principles and Physiology of skin flap surgery. En: McCarthy (ed), Philadelphia, WB Saunders, 1990. Cap. 9)

Figura 2.

Los angiosomas del cuerpo humano:

- | | |
|-----------------------------------|-----------------------------------|
| 1. Tiroideo | 21. Femoral profundo |
| 2. Facial | 22. Popliteo, 22a. safeno |
| 3. Bucal (maxilar interno) | 23. Sural |
| 4. Oftálmico | 24. Perineal |
| 5. Temporal superficial | 25. Plantar lateral |
| 6. Occipital | 26. Tibial anterior |
| 7. Cervical profundo | 27. Circunfleja femoral lateral |
| 8. Cervical transverso | 28. Aductor profundo |
| 9. Acromiotorácico | 29. Medial plantar |
| 10. Supraescapular | 30. Tibial posterior |
| 11. Circunfleja humeral posterior | 31. Femoral superficial |
| 12. Circunflejo escapular | 32. Femoral común |
| 13. Braquial profundo | 33. Circunfleja iliaca profunda |
| 14. Braquial | 34. Epigástrica inferior profunda |
| 15. Lunar | 35. Torácica interna |
| 16. Radial | 36. Torácica lateral |
| 17. Intercostal posterior | 37. Toracodorsal |
| 18. Lumbar | 38. Interóseo posterior |
| 19. Glúteo superior | 39. Interóseo anterior |
| 20. Glúteo inferior | 40. Pudendo interno |



(Modificado de Taylor I. The blood supply of the skin. En: Aston S, Beasley R, Thorne CH, (eds). Grabb and Smith Plastic Surgery. Nueva York: Lippincott-Raven, 1997; capítulo 5)

- Arteria septocutánea (directo):
 - a Aleatoria o random: la/s perforante/s cae/n al azar en la base anatómica del colgajo. Ej. cruzado de dedo.
 - b Axial: la irrigación cutánea viene desde una arteria que corre paralela a la piel en el celular subcutáneo, por ejemplo la inguinal, o profunda en un septo, por ejemplo, la radial.

2. Según su movimiento

- Locales (zona dadora adyacente al defecto):
 - a Avance: se mueve directamente hacia el defecto, movimientos laterales ni punto pivote (VY, YV, mono y bipediculado).
 - b Pivotes:
 - Rotación: rota en torno a un punto pivote para cubrir un defecto adyacente (semicircular).
 - Transposición: se mueve lateralmente saltando una porción de tejido sano para cubrir un defecto adyacente (rectangular, bilobulado, z-plastia, Limberg, Dufourmentel).
 - Interpolación / isla: se mueve lateralmente para cubrir un defecto cercano, pero no adyacente, quedando su pedículo sobre o bajo un puente de piel (digital de Littler).
- Distantes (zona dadora alejada del defecto):
 - a Directos / cruzados: la ZD y ZR pueden aproximarse, requieren un segundo tiempo para dividir el colgajo después de 1-3 semanas.
 - b Indirectos / tubulares: la ZD y ZR no pueden aproximarse, se eleva un colgajo en forma de tubo que llega a la ZR después de varios avances en etapas.
 - c Libres o microquirúrgicos (nexo vascular interrumpido en ZD y restituido en ZR).

3. Según su composición

- Colgajos simples (constituidos por sólo un tipo de tejido)
 - a Colgajo cutáneo
 - b Colgajo fascial
 - c Colgajo muscular
- Colgajos compuestos (constituidos por 2 o más tejidos diferentes)
 - a Colgajo musculocutáneo
 - b Colgajo fasciocutáneo
 - c Colgajo osteomiocutáneo

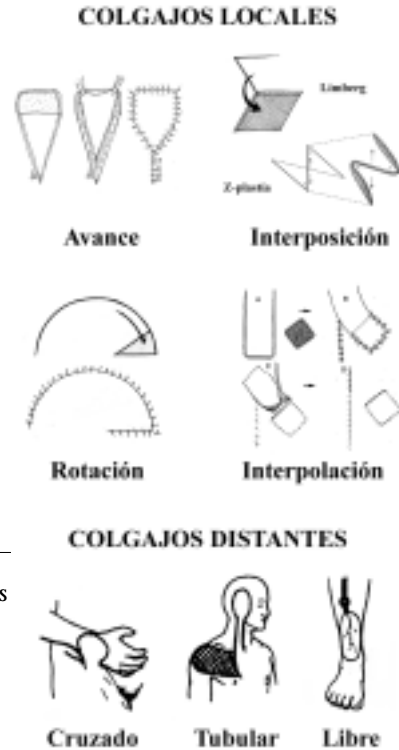

Figura 3. Clasificación de los colgajos según su movimiento. (Modificado de Weinzweig J. (ed). Secretos de la Cirugía Plástica. 1ª Edición (traducción). México: McGraw-Hill Companies, 2001)

- Colgajos especializados: tienen nervios, músculos funcionales, tendones, hueso, etc., para áreas con requerimientos individuales.
- Cualquier tipo, número y combinación de tejidos.
- La complejidad de la lesión, necesidades de tejido, viabilidad, morbilidad de la ZD y los factores del paciente, van a determinar qué colgajo utilizar.

IV. INDICACIONES GENERALES DE COLGAJOS

1. Cuando no es posible realizar un cierre primario y el injerto resulte poco adecuado.
2. Reconstrucciones de cara, dado su mejor resultado estético y funcional.
3. Cobertura de elementos nobles (Ej.: hueso, tendones, articulaciones)
4. Cobertura de úlceras por presión
5. Reconstrucción oncológica
6. Cobertura de regiones con escasa irrigación (Ej.: radiodermatitis, osteomielitis crónica)
7. Cobertura elementos protésicos (Ej.: prótesis vasculares, elementos osteosíntesis)

V. SUPERVIVENCIA DE UN COLGAJO

1. Patrones de supervivencia

- Independiente del tipo de irrigación, siempre el borde distal de un colgajo tiene irrigación aleatoria a través de los plexos dérmicos superficiales.
- Importante distinguir la base anatómica de un colgajo (por donde entra el aporte sanguíneo) de la base vascular (donde empieza la circulación aleatoria a través de los plexos subdérmicos). Por ejemplo, en un colgajo aleatorio o random, las bases anatómica y vascular coinciden; pero en los colgajos axiales, fasciocutáneos y musculocutáneos, la base vascular es más distal a la anatómica, permitiendo mayores extensiones de los colgajos.
- Por otra parte, el territorio anatómico de un colgajo corresponde al área de perfusión normal en reposo de la arteria que nutre al colgajo (es el factor intrínseco más importante en la supervivencia). El territorio dinámico corresponde a un territorio vecino anastomótico cuyo pedículo se ha seccionado pudiendo quedar incluido en el colgajo (por ejemplo: ligadura de la A. epigástrica inferior permite que su territorio quede irrigado por la A. epigástrica superior en el colgajo TRAM). Los territorios potenciales corresponden a zonas más alejadas que podrían incluirse en el colgajo si la riqueza de las redes vasculares lo permite, para lo cual se requiere de técnicas especiales. (Retardo o Expansión, ver más adelante.)

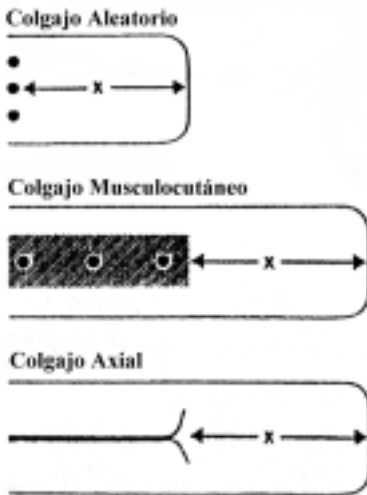


Figura 4. Relación Ancho-Largo en los diferentes colgajos. Diferencia entre Base Anatómica y Vascular. X = irrigación por el plexo dérmico superficial. (Modificado de Kayser M. Surgical Flaps. *Select Read Plast Surg* 9(2): 1-62, 1999)

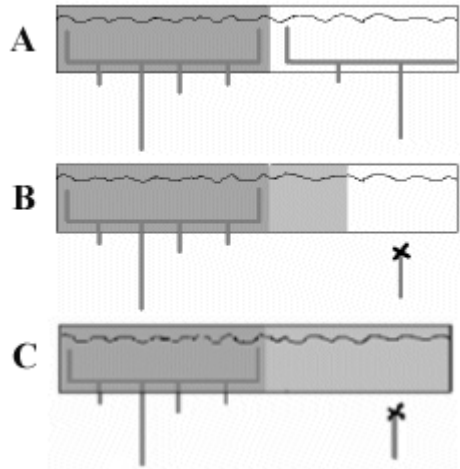


Figura 5. Territorios vasculares de un colgajo. **A** = Territorio Anatómico, **B** = Territorio Dinámico, **C** = Territorio Potencial. (Modificado de Kayser M. Surgical Flaps. *Select Read Plast Surg* 9(2): 1-62, 1999)

2. Causas de fracaso de un colgajo

- Factores intrínsecos: hace referencia al aporte sanguíneo del colgajo propiamente tal, es decir, a su territorio vascular. El diseño correcto del colgajo basado en los conocimientos adecuados de la anatomía pertinente y la experiencia clínica publicada, es decisivo para prevenir su falla intrínseca. En los colgajos libres, se agrega como factor intrínseco el tiempo prolongado de isquemia, que produciría un fenómeno de no reflujo producto de una isquemia post reperusión tardía.
- Factores extrínsecos:
 - a Errores en la curación y posición del colgajo.
 - b Tensión en el cierre de la herida y torsión del pedículo vascular.
 - c Hematoma o infección
 - d Errores en la anastomosis vascular (solo colgajos libres).
- En un colgajo pediculado, generalmente la falla es distal y tardía, requiriendo un manejo conservador (curaciones y revisiones 2º). Es debido a un diseño inadecuado con un componente aleatorio excesivo (falla intrínseca). No se justifica monitoreo invasivo inicial. También puede ser por compresión (hematoma, apósitos), por cierre a tensión, o pedículo péndulo.
- En un colgajo libre, generalmente la falla es total e inmediata (dentro de las primeras 24 horas) debido a un error anastomótico (ley del todo o nada). El monitoreo exhaustivo inicial es fundamental para detectar estas fallas precoces (10-15%), salvar el colgajo en una 2º intervención (re-anastomosis) y tener éxitos del 90-95%. Puede tener fallas distales por la misma razón que los pediculados.

3. Elementos a considerar para evitar fallas

- Factores preoperatorios:
 - a Juicio clínico (selección del paciente, evaluación del problema, identificación de metas, asignación de prioridades).
 - b Estado de salud del paciente (edad, enfermedades sistémicas, tabaco, drogas).
 - c Momento de la cirugía (desbridamiento y curaciones adecuadas).
 - d Selección del colgajo (evitar zonas traumatizadas, evaluar necesidad de coberturas y complicaciones de zona dadora).
- Factores intra-operatorios:
 - a Plan operatorio (posición del paciente, organización del equipo y del campo, diseño del colgajo).
 - b Técnica quirúrgica (disección, exposición, hemostasia, elevación y transferencia del colgajo).
 - c Colocación del colgajo, disposición del pedículo, cierre de la herida, curación.
- Factores postoperatorios:
 - a Condiciones generales del paciente (hipovolemia, hipotensión, hipotermia).
 - b Condiciones locales (hematoma, infección, falta de inmovilización).
 - c Anticoagulante profiláctico, monitoreo.

4. Factores que mejoran la supervivencia de un colgajo

- La manipulación del ambiente físico de un colgajo puede mejorar su supervivencia. La humedad, el calor, isquemia intermitente (pre-acondicionamiento) y la terapia hiperbárica son algunos factores físicos que mejorarían la supervivencia de un colgajo.
- Sanguijuelas (*Hirudo Medicinalis*)
 - a. Indicadas en el manejo de la congestión venosa de colgajos.
 - b. Mecanismo:
 - Toxina Hirudin: es inyectada en el sitio de la mordida, inhibe la conversión de fibrinógeno en fibrina (anticoagulante).
 - Hialuronidasa: secretada para mejorar la difusión de la toxina y además prolonga el tiempo de sangría hasta 48 horas.
 - Efecto mecánico: generan canales de drenaje venoso.
 - c. Están contraindicadas en insuficiencia arterial del colgajo, porque no se adhieren.

- d. Reacciones adversas: infección (aeromonas hidrófialas) por lo que se recomienda antibioprofilaxis con aminoglucósidos o cefalosporinas; anafilaxis; hemorragia persistente; alteraciones en la cicatrización.
- Factores farmacológicos
 - a. Muchos fármacos se han utilizado con la intención de prevenir o tratar la necrosis de un colgajo, sin existir en la actualidad ninguna droga probadamente útil en la práctica clínica.
 - b. Entre los más utilizados se encuentran:
 - Anticoagulantes, trombolíticos y antiagregantes plaquetarios: dextran, heparina, estreptoquinasa, uroquinasa, Aspirina®. Son los más usados en diferentes protocolos, pero sin estudios claros.
 - Bloqueadores nerviosos: reserpina, guanetidina, propanolol, clorpromazina, fenoxibenzamina, fentolamina, Isoxsuprime® (muy poco usados).
 - Relajantes músculo liso: nitroglicerina (tópica mejora irrigación de colgajos), diltiazem, hidralazina (útiles, pero poco usados).
 - Hemoreológicos: fluorocarbonos, pentoxifilina, piracetam, buflomedil (todos con demostrada utilidad en estudios pequeños).
 - Aumentan tolerancia a la isquemia: corticoides, alopurinol, superóxido dismutasa, manitol, ketorolaco, prostaglandinas (resultados decepcionantes).

5. Fenómeno de retardo

- El fenómeno de retardo de un colgajo consiste en la interrupción quirúrgica de una porción de la irrigación del colgajo (no de toda) antes de ser transferido.
- El objetivo del retardo es aumentar la supervivencia e incorporar territorios potenciales al colgajo o angiosomas adyacentes (ver más arriba).
- Mecanismo. No completamente aclarado y existen 2 teorías:
 - a. Condicionamiento y mejor tolerancia del colgajo a la isquemia.
 - b. Aumento de la vascularidad del colgajo producida por vasodilatación, angiogénesis, cierre de puentes A-V, simpatectomía e hipersensibilidad a catecolaminas.
- Se debe esperar 2 a 3 semanas para hacer la transferencia definitiva del colgajo.
- La eficiencia del retardo se determina sopesando los beneficios potenciales de aumentar el largo del colgajo, contra las desventajas de requerir otra intervención quirúrgica y de prolongar la reconstrucción completa del defecto.

VI. MONITORIZACIÓN DE COLGAJOS

1. El monitor ideal de un colgajo en el postoperatorio debe:
 - Reflejar la condición del colgajo completo (incluso lo que no se ve).
 - Ser confiable, reproducible, consistente, sensible.
 - Permitir una monitorización continua.
 - Ser fácil de usar e interpretar.
 - Económicamente asequible.
 - No afectado por el ambiente.
2. Criterios físicos y subjetivos
 - Temperatura superficial: cuando se aplica e interpreta en forma adecuada, puede tener una sensibilidad de 98% para detectar fallas de un colgajo.

TABLA 1. Signos de insuficiencia arterial y venosa de un colgajo

	OCLUSIÓN ARTERIAL	CONGESTIÓN VENOSA
Color de la piel	Pálido, con moteado azul o blanco	Cianótico, azulado o plomizo
Llene capilar	Lento	Aumentado
Turgor	Disminuido	Aumentado, tenso, edematoso
Sangramiento dérmico	Escaso, sale suero	Rápido, sangre oscura
Temperatura	Frío	Frío

3. Tinciones vitales

- Fluoresceína. Administración: bolo EV 500-1000 mg (15 mg/Kg) y visualización bajo luz ultravioleta. Rendimiento de 70% en la detección temprana de sufrimiento. Repetir cada 8 horas.
- Perfusión fluorométrica. Fluoresceína medida con fibra óptica. Utiliza dosis menores, es más inmediata, se puede repetir con mayor frecuencia, rendimiento 96%, más costosa y compleja.
- Dermofluorometría. Mide el *Dye Fluorescence index* (DFI) que correlaciona la fluoresceína con el flujo sanguíneo. DFI > 30% es indicador vitalidad.

4. Evaluación fotoeléctrica

- Doppler ultrasónico: flujos de hasta 3 ml/min, permite ver el lumen, trombos y espasmos y monitoreo continuo. Operador dependiente.
- Doppler láser: escasa penetración (1.5 mm), Incluye plexo subpapilar. A las 24 horas rinde 100%. No cuantitativo e informa solo de un sector del colgajo.

5. Evaluación metabólica

- Tensión de O₂: transcutánea, subcutánea, intramuscular. Indicador sensitivo de isquemia, pero ha sido decepcionante su uso en colgajos.
- PO₂ y PCO₂: muy variables.
- Hematocrito, hemoglobina y ph en sangre del colgajo: decepcionantes.
- Fotopletismografía y oxímetro de pulso: faltan estudios.
- Otros: potenciales de fibrilación del músculo esquelético, RNM, espectroscopía por resonancia nuclear, espectroscopía infrarroja, lámpara de xenón de alta presión (EMPHO), pápula de histamina, absorción de atropina, experimentales (cuantitativos, clearance, microesferas radioactivas, flujometría electromagnética).

TABLA 2. Características generales de los monitores para colgajos

PRUEBA	FACTORES EVALUADOS	REPETICIÓN	TIEMPO DE REALIZACIÓN	COMENTARIOS
Color	I-E	Infinito	Segundos	No es un método confiable.
Llene Capilar	I-E	Infinito	Segundos	Requiere experiencia para su interpretación.
Pinchazo	E	Infinito	Segundos	Medida subjetiva útil, en especial en colgajos libres.
PH	I-E	Infinito	Minutos	Ha sido decepcionante.
GO₂ transcutáneo	E	Infinito	20-30 minutos	Ha sido decepcionante, se ha abandonado.
Temperatura de superficie	E	Infinito	Minutos	Es el más ampliamente usado para colgajos libres. Requiere interpretación por experimentados.
Temperatura diferencial	E	Infinito	Continuo	Más usado en colgajos profundos enterrados. No ampliamente disponible.
Fluoresceína	I-E	Cada 8 horas	30 minutos	La mejor prueba para detectar falla intrínseca.
Doppler láser	I-E	Infinito	Continuo	Más prometedor y ya disponible para uso clínico.
Microesferas radioactivas	I-E	3 veces	Horas	<i>Gold standard</i> para trabajos en laboratorio.
Flujometría electromagnética	E	Infinito	Continuo	Técnicamente demandante, da información sobre todo del colgajo, solo uso experimental.

I: Falla Intrínseca, E: Complicación Extrínseca

VII. COLGAJOS AXIALES

1. La irrigación cutánea viene desde una arteria que corre paralela a la piel en el celular subcutáneo.
2. No incluyen la fascia y son muy escasos.
3. La porción distal de estos colgajos tiene un patrón aleatorio con una relación largo: ancho igual a 1:1.

TABLA 3. Colgajos axiales

Vaso cutáneo directo	Colgajo axial
1. Arteria supraorbitaria	
2. Rama frontal de arteria temporal	Colgajo frontal (converse)
3. Arteria supratroclear	Colgajo frontal (indio)
4. Rama parietal de arteria temporal	Colgajo de cuero cabelludo
5. Arteria occipital	Colgajo de cuero cabelludo
6. Arteria auricular posterior	Colgajo auricular posterior
7. 2º y 3º ramas perforantes de arteria torácica interna	Colgajo deltopectoral
8. Rama cutánea de arteria toracoacromial	
9. Arteria torácica lateral	Colgajo mamario externo
10. Rama cutánea de arteria toracodorsal	Colgajo toracodorsal
11. Arteria epigástrica superficial superior	
12. Arteria epigástrica superficial inferior	Colgajo hipogástrico
13. Arteria circunfleja ilíaca superficial	Colgajo inguinal
14. Arteria pudenda superficial	Colgajo escrotal y peniano
15. Arteria pedea dorsal	Colgajo pedeo dorsal

VIII. COLGAJOS FASCIOCUTÁNEOS

1. Descritos por Bengt Ponten (Suecia) en 1981 como los *supercolgajos*, ya que permiten aumentar su circulación al incluir la fascia.
2. Los plexos fasciales al igual que la piel están irrigados por arterias directas e indirectas.
3. Incluyen colgajos fasciales, adiposos, adipofasciales y fasciocutáneos (igual patrón de irrigación).
4. Clasificación según su irrigación:
 - Cormack-Lamberty
 - A. Vasos perforantes múltiples (directos o indirectos en la base)
 - B. Vaso perforante solitario (directo)

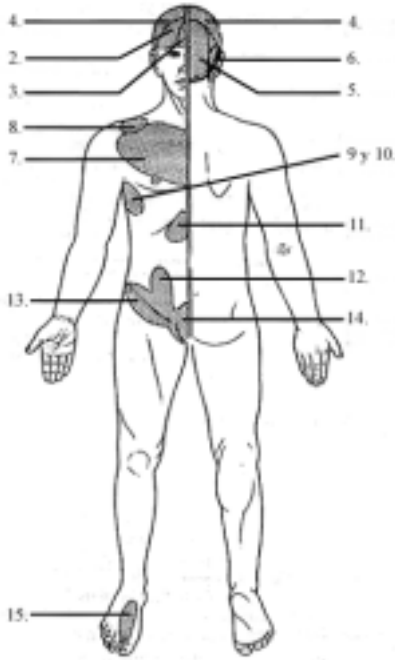


Figura 6. Colgajos axiales (Modificado de Kayser M. Surgical Flaps. Selct Read Plast Surg 9(2): 1-62, 1999)

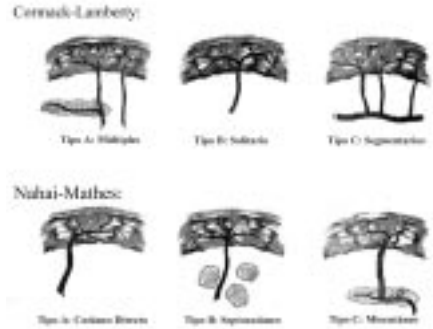


Figura 7. Clasificación colgajos fasciocutáneos. (Modificado de Kayser M. Surgical Flaps. Selct Read Plast Surg 9(2): 1-62, 1999)

- C. Vasos perforantes segmentarios (a intervalos del mismo vaso de origen)
- D. Ósteo – músculo – fascio – cutáneo
- Nahai-Mathes
 - A. Vaso perforante cutáneo directo (axial)
 - B. Vaso perforante septocutáneo (tabique intermuscular o compartimental)
 - C. Vaso perforante miocutáneo
- La equivalencia entre ambas clasificaciones es la siguiente: A=C, B=A, C=B

V

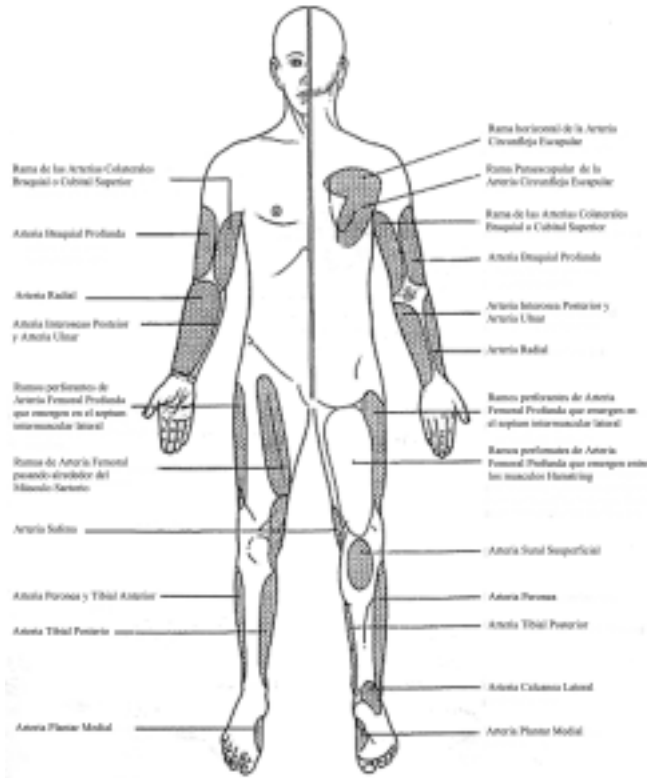


Figura 8. Colgajos fasciocutáneos. (Modificado de Kayser M. *Surgical Flaps. Selct Read Plast Surg* 9(2): 1-62, 1999)

IX. COLGAJOS MUSCULARES Y MUSCULOCUTÁNEOS

1. Clasificación según su irrigación (Mathes-Nahai):
 - I. Pedículo dominante único (gastrocnemio, tensor fasci lata).
 - II. Pedículo dominante y menores (gracilis, soleo, ECM, trapecio, vastos lateral y medio semitendinoso, semimembranoso, platisma, peroneos, bíceps femoris).
 - III. Dos pedículos dominantes (glúteo mayor, recto abdominal, temporal).
 - IV. Pedículos segmentarios múltiples (sartorio, tibial anterior, extensor digital y hallucis largos).
 - V. Pedículo dominante y varios segmentarios (dorsal ancho, pectoral mayor).
2. Diferencias entre un colgajo fasciocutáneo y musculocutáneo
3. Los colgajos musculares más importantes, su irrigación y usos

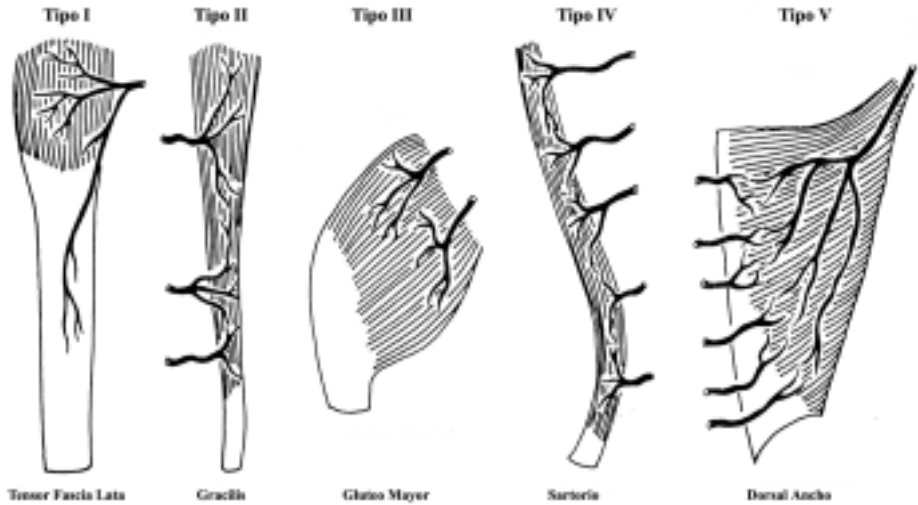


Figura 8. Clasificación de los Colgajos Musculares y algunos ejemplos (Modificado de Kayser M. *Surgical Flaps. Selct Read Plast Surg* 9(2): 1-62, 1999)

TABLA 4. Colgajos fasciocutáneos y musculocutáneos.

	Fasciocutáneo	Musculocutáneo
Facilidad de acceso y cirugía	+	-
Colgajos compuestos o combinados	=	=
Uso en heridas infectadas o irradiadas	-	+
Morbilidad sitio donante	-	+
Transferencia dinámica	-	+
Es prescindible	+	-
Maleabilidad	-	+
Sensibilidad	+	-
Nº de sitios donantes	=	=
Tamaño	=	=
Uso como colgajo libre	=	=

TABLA 5. Colgajos musculares más frecuentes.

Colgajo Muscular	Pedículo	Mathes-Nahai	Usos
Esternocleido-mastoideo	Occipital (1), auricular posterior, tiroidea y supraescapular (2)	II	Cobertura de cuello anterior y posterior, cara inferior, boca. Reanimación facial.
Temporal	Temporal profunda anterior y posterior	III	Cobertura de órbita, boca, y mandíbula. Reanimación facial.
Pectoral	Toracoacromial (1), Torácica lateral, mamaria int., intercostales(2)	V	Cobertura de cara, cuello, esternón, axila, hombro. Colgajo funcional y libre.
Glúteo mayor	Glútea superior e inferior	III	Cobertura de sacro, isquium, trocanter.
Dorsal ancho	Toracodorsal (1), perforantes de intercostales posteriores (2)	V	Cobertura de cabeza, cuello, tórax. Reconstrucción mamaria. Músculo funcional y libre.
Braquioradial	Radial recurrente (1), radial colateral y ramos musculares (2)	II	Cobertura de brazo, codo y antebrazo.
Recto abdominal	Epigástrica superior e inferior	III	Cobertura de tórax, abdomen, ingle, periné. Reconstrucción mamaria. Colgajo libre.
Gracilis (recto interno)	Circunfleja femoral medial (1), ramas de femoral superficial (2)	II	Cobertura de abdomen, ingle, periné, isquion. Reconstrucción anal. Colgajo libre.
Bíceps femoris (Hamstring)	Femoral profunda (1), ramas menores de la femoral profunda y glútea inf.	II	Cobertura de isquion, trocánter y muslo anterior.
Recto anterior del muslo (recto femoral)	Circunfleja femoral lateral (1), femoral superficial (2)	II	Cobertura de abdomen inf., ingle, perineo, isquion.
Tensor fascia lata	Circunfleja femoral lateral	I	Cobertura de abdomen, ingle, perineo, troncanter, isquion, sacro. Colgajo libre.
Gastrocnemio	Sural lateral y medial	I	Cobertura de muslo inf., rodilla, tercio proximal pierna.
Soleo	Poplitea (1), tibial posterior y peronea (2)	II	Cobertura tercio medio de pierna.

X. COLGAJOS MICROQUIRÚRGICOS

1. Colgajo en el cual el nexo vascular es interrumpido en la zona dadora para ser transferido a la zona receptora donde dicho nexo es restituido mediante técnicas microvasculares.

2. El éxito de la microcirugía vascular depende de:

- Factores biológicos:
 - a. Daño vascular y su reparación: muy relacionado a la técnica anastomótica.
 - b. Trombosis vascular: se utilizan varios medicamentos para disminuirla, pero ninguno de efectividad comprobada.
 - c. Respuesta tisular a la isquemia. Piel, subcutáneo y fascia: 6 horas. Músculo: 2 horas. Hueso: 3 horas. Aumentan al aplicar frío a 12, 8 y 24 horas, respectivamente.
- Factores técnicos:
 - a. Cirujano: entrenamiento y curva de aprendizaje.
 - b. Instrumental y suturas.
 - c. Medios de magnificación: lupa o microscopio.
 - d. Técnicas de anastomosis: término-terminal, término-lateral, injertos venosos.
- Factores del paciente:
 - a. Edad (por sí sola no es un factor determinante)
 - b. Tabaco (sobre todo en reimplantes)
 - c. Patología asociada (si están controladas, no son factores importantes)

3. El éxito ha mejorado en forma importante en los últimos años, llegando a ser de un 95%, para la transferencia libre de tejidos y de un 80%, para los reimplantes. La principal falla sigue siendo la trombosis de la microanastomosis. Por ello es fundamental el monitoreo de las primeras 24 horas para detectarla precozmente y aumentar el éxito. Normalmente se considera un 15 a 10% de trombosis microvascular que desciende a un 5% con la detección y re-exploración precoz.

4. La elección del mejor colgajo libre debe basarse en:

- Zona dadora: deformidad, cicatrices y posible defecto funcional.
- Colgajo Libre: composición, tamaño, diámetro y longitud de los vasos del colgajo.
- Zona receptora: causa, tamaño, ubicación, profundidad, tejidos a reponer.

5. Algunos colgajos libres más frecuentemente usados son:

- Cutáneos / fasciocutáneos: radial, escapular, paraescapular, dorsal del pie, anterolateral de muslo, toracodorsal, torácico lateral.

- Musculares: recto anterior del abdomen, dorsal ancho, gracilis.
- Óseos: peroné, radial, cresta ilíaca, escapular, 2º orjejo.
- Otros: fascia temporal, yeyuno, epiplón.

XI. EXPANSIÓN DE TEJIDOS

1. Técnica que consiste en la distracción mecánica de los tejidos que permite el desarrollo de nuevo tejido para su uso en cirugía reconstructiva. Tiene la gran ventaja de permitir la obtención de tejido muy semejante en cuanto a color, textura, sensación y anexos al del área específica a reconstruir, disminuyendo la demanda y morbilidad de los tejidos vecinos.

2. Respuesta del tejido a la expansión

- El estiramiento celular estimula *mecanoreceptores* que determinan un aumento de la proliferación celular. Esta capacidad de generar nuevos tejidos en respuesta a fuerzas mecánicas es un fenómeno universal bastante usado en cirugía plástica (VAC Therapy, Distracción Ósea).
- La respuesta del tejido va a depender de la velocidad, volumen y duración de la expansión. Una expansión más rápida y agresiva produce daños irreversibles en el tejido a diferencia de una más gradual y lenta.
- Los cambios más importantes son:
 - a. Epidermis: aumenta su grosor.
 - b. Dermis: se adelgaza con mayor depósito y alineamiento del colágeno.
 - c. Anexos: sin cambios significativos.
 - d. Celular subcutáneo: atrofia que puede ser permanente.
 - e. Músculo: se adelgaza y compacta.
 - f. Formación de una cápsula transitoria alrededor del expansor.
 - g. Aumento del número y calibre de los vasos sanguíneos que irrigan la piel.
- Todos estos efectos desaparecen después de realizada la reconstrucción, y el tejido expandido vuelve a tener características normales (al año).

3. Principios generales de la técnica

- Expansor:
 - a. Envoltorio de silicona con válvula incorporada o remota.
 - b. Distintos volúmenes y formas o pueden confeccionarse a medida para casos especiales.
- Colocación bajo piel normal.
- Cicatriz lo más pequeña (idealmente preexistente) y en sitio que no interfiera con la reparación.

- Disección subcutánea y hemostasia prolija.
- Válvula alejada y de fácil acceso.
- Esperar 15 días antes de iniciar expansión.
- Expandir 1 vez por semana 10% del volumen total del expansor (se pueden sobreexpandir).
- Terminada la expansión se transfiere el colgajo sin reseca la cápsula.

4. Indicaciones

- Prácticamente en todas las áreas reconstructivas.
- Especialmente en reconstrucción mamaria, cabeza y cuello y extremidades.

5. Complicaciones

- Requieren de planificación rigurosa para evitar complicaciones.
- Ocurren en el 10 a 25% de los casos.
- Durante la expansión puede haber hiperemia reactiva y se debe estar atento al blanqueamiento y dolor ya que pueden ser indicadores de isquemia.
- Otras complicaciones son: dolor, serosa, hematomas, infección, exposición, subestimación del área.

XII. OTROS COLGAJOS

1. Colgajos faciales neurocutáneos

- Los vasos suprafaciales que se acompañan de un nervio irrigan la misma zona que inerva el nervio, de esta forma el flujo predominante de la zona corresponde al trayecto del nervio.
- Las venas superficiales conducen el plexo paraneural suprafascial por lo que tienden a correr paralelas a los nervios cutáneos. Por ejemplo, en el colgajo sural, la vena safena menor y el nervio cutáneo interno de la pierna, en el colgajo cefálico, la vena cefálica y la rama posterior del nervio musculocutáneo y en el colgajo safeno, la vena safena mayor y el nervio safeno.
- Pueden ser considerados colgajos axiales que no sacrifican una arteria importante de la extremidad, son versátiles y reproducibles, en especial, para defectos medianos.

2. Colgajos prefabricados

- Se basan en la integración de los siguientes fundamentos básicos de cirugía plástica:
 - a. Retardo y expansión: del colgajo pretransferencia.
 - b. Injertos: injertos de piel, cartílago u otros al colgajo pretransferencia.
 - c. Inducción vascular y transportador vascular: rotar colgajo a zona dadora y

luego elevar la zona dadora basada en su nueva irrigación.

d. Transformación del tejido del colgajo: transformar músculo en hueso pretransferencia, en fase experimental.

- Ventajas:
 - a. Transferencia de gran cantidad de tejido.
 - b. Transferencia de tejido independiente de su anatomía vascular original.
 - c. Reducir la morbilidad de la zona dadora.
 - d. Transferencia en forma elegante de una unidad funcional pre-formada.

3. Colgajos perforantes

- Descritos por Koshima en 1989, están muy de moda en la actualidad.
- Se define como una isla de piel y celular subcutáneo microvascularizada y basada en una perforante inter o intramuscular que se disecciona del músculo sin elevarlo.
- Se denominan según:
 - a. La arteria de origen
 - DIEP: colgajo perforante de arteria epigástrica profunda inf.
 - Anterolateral de muslo: ramo descendente de circunfleja femoral lat.
 - Toracodorsal: colgajo perforante arteria toracodorsal.
 - b. El tipo de perforante
 - Perforante muscular: atraviesa el músculo.
 - Perforante septal: a través de un septum intermuscular.
- Ventajas: disminuye morbilidad de zona dadora ya que preserva la inervación, irrigación y funcionalidad del músculo donante; menor dolor postoperatorio; mejor rehabilitación; pedículos vasculares más largos.
- Desventajas: técnica quirúrgica altamente demandante, larga curva de aprendizaje.

4. Colgajos venosos

- Descritos por Nakajima en 1981.
- Se contraponen a los conceptos básicos de circulación enunciados por Harvey en 1628.
- Solo utilizan la vena para restablecer el flujo sanguíneo de la isla cutánea.
- Se clasifican en:
 - I. Unipediculados (vena cefálica única para profundizar y drenar).
 - II. Bipediculados con vena entrando (caudal) y otra saliendo (cefálica).

III. Bipediculados con arteria entrando (unida a la vena del colgajo) y vena saliendo.

- El mecanismo por el cual se irrigan no está aclarado aún. Hipótesis *to and fro*, donde la sangre avanzaría y retrocedería en movimientos seguidos.
- Ventajas: disección y elevación fácil, no sacrifica arterias, colgajos delgados, pedículo largo y constante.
- Desventajas: colgajos pequeños, viabilidad variable, creación posible de una fistula (tipo III), zonas dadoras escasas.

XIII. LECTURAS RECOMENDADAS

1. Kayser M. Surgical Flaps. *Select Read Plast Surg* 9(2): 1-62, 1999.
2. Taylor I. The blood supply of the skin. *En: Aston S, Beasley R, Thorne CH, (eds). Grabb and Smith Plastic Surgery. Nueva York: Lippincott-Raven, 1997; capítulo 5.*
3. Daniel R, Kerrigan CL. Principles and Physiology of skin flap surgery. *En: McCarthy (ed), Philadelphia, WB Saunders, 1990. Cap. 9.*
4. Mathes S, Nahai F. Reconstructive Surgery: Principles, anatomy and technique. *New York, Churchill Livingstone, 1997.*
5. Weinzeig J. (ed). Secretos de la Cirugía Plástica. 1ª Edición (traducción). México: McGraw-Hill Companies, 2001.
6. Giorgiades G, Riefkohl R, Levin S (eds). Plastic, Maxilofacial and Reconstructive Surgery. *Pennsylvania, Williams and Wilkins, 1997 (3 ed.).*
7. Másquelet A, Gilbert A. An Atlas of flaps in limb reconstruction. *United Kingdom, Martin Dunitz Ltd, 1995.*
8. Calderon W. Colgajos. *En: W. Calderón y A. Yuri (eds). Cirugía Plástica. Santiago, Sociedad de Cirujanos de Chile, 2001. Cap. 11. Pag. 168-177..*
9. Strauch B, Vasconez L, Hall-Findlay E. Grabb Encyclopedia of flaps (2nd edition). *New York, Lippincott-Raven, 1998.*
10. Khouri R. Principles on flap prefabrication. *Clin Plast Surg*, 1992; 19(1); 763.
11. Serafin D. Atlas of microsurgical composite tissue transplantation. *Philadelphia, WB Saunders, 1996.*
12. Khouri R, Cooley B, Kunselman A, y cols. A Prospective Study of Microvascular Free-Flap Surgery and Outcome. *Plast Reconstr Surg* 102: 711-721, 1998.
13. Blondeel P, Van Landuyt B, Monstrey S. et al. The "Gent" Consensus on Perforator Flap Terminology: Preliminary Definitions. *Plast Reconstr Surg* 112: 1378, 2003.
14. Wei, F, Celik N, Jeng S. Application of Simplified Nomenclature for Compound Flaps to the Anterolateral Thigh Flap. *Plast Reconstr Surg* 115: 1051, 2005.
15. Thatté M. Venous flaps. *Plast Reconstr Surg* 91: 747, 1993.

