Cirugía de los Tumores Suprarrenales

DR. ENRIQUE ORTUONDO F.

Los tumores de las glándulas suprarrenales constituyen una entidad relativamente infrecuente, pero al mismo tiempo dotada de particulares características, pues, por una parte presentan el potencial de crecimiento tumoral, común a todas las neoplasias, y por otro, tienen la capacidad de secretar sustancias con efecto hormonal y metabólico. Esta última propiedad, muchas veces, se manifiesta de manera clara, constituyendo un síndrome clínico característico, o causando la aparición de síntomas aislados, que permiten sospechar la existencia de alguno de estos tumores antes que el crecimiento de la masa tumoral sea evidente.

Las anteriores consideraciones explican el interés que despierta esta patología entre endrocrinólogos, cirujanos anastesistas y otros, haciendo imprescindible un manejo coordinado y multidiciplinario del problema.

La primera descripción de las glándulas suprarrenales humanas, corresponde a Bartolomeo Eustaquio en 1563. Tres siglos después, Thomas Addison en 1855 describe el cuadro clínico resultante de la destrucción de las suprarrenales por la tuberculosis. En 1866, Frankel describe el primer feocromocitoma, mientras Oliver anticipa la existencia de una sustancia llamada "adrenalina", la que finalmente fue sintetizada por F. Stolz en 1904. La primera extirpación exitosa de un feocromocitoma se atribuye a Ch. Mayo en 1926 y Harvey Cushing en 1932 presenta 12 casos del síndrome clínico que lleva su nombre.

En una segunda etapa, el progreso en distintos ámbitos de la medicina, fisiología y bioquímica, permitió a distintos investigadores aclarar el exacto significado del eje hipotálamo-hipófisis-suprarrenal, e identificar las diferentes sustancias y mecanismos que participan en él. Entre ellos están Jerome Conn, quien en 1955 describe y estudia el aldosteronismo; Grant Liddle, que a partir de 1960 ha estudiado y dado pautas en cuanto a corteza suprarrenal, y Pearse, que ha descrito el sistema neuroendocrino APUD, tumores endocrinos del sistema digestivo, al cual pertenece la médula suprarrenal.

En nuestros días, los métodos de detección y medición directa de hormonas y catecolaminas, más el uso de una serie de pruebas funcionales, permiten evaluar no solo la funcionalidad de estas neoplasias sino anticipar rasgos de su hábito biológico. A lo anterior se suma el enorme progreso observado en el campo de la imagenología, de tanta ayuda para el cirujano, y finalmente el progreso anestésico, todo lo cual posibilita un mejor tratamiento en muchos de estos casos.

Departamento de Cirugía.

Consideraciones Anatómicas

Las suprarrenales son órganos retroperitoneales de 3-6 gms. Cada una ubicados en posición superomedial respecto al riñón. De color amarillo oscuro y consistencia friable, tienen forma aproximadamente triangular. Reciben irrigación arterial abundante a partir de la arteria renal, aorta y arterias diafragmáticas. (Fig. 1) El drenaje venoso se dirige fundamentalmente a la cava inferior o vena renal a izquierda, y en forma muy característica mediante una vena muy corta que une directamente la glándula a la vena cava inferior en el lado derecho, y que el cirujano debe identificar claramente y ligar antes de la adrenalectomía, evitando así, peligrosos sangramientos. Las principales relaciones anatómicas son a derecha con la vena cava, el duodeno y la cara inferior del hígado, y a la izquierda con la aorta y el borde inferior del páncreas. (Fig. 2).

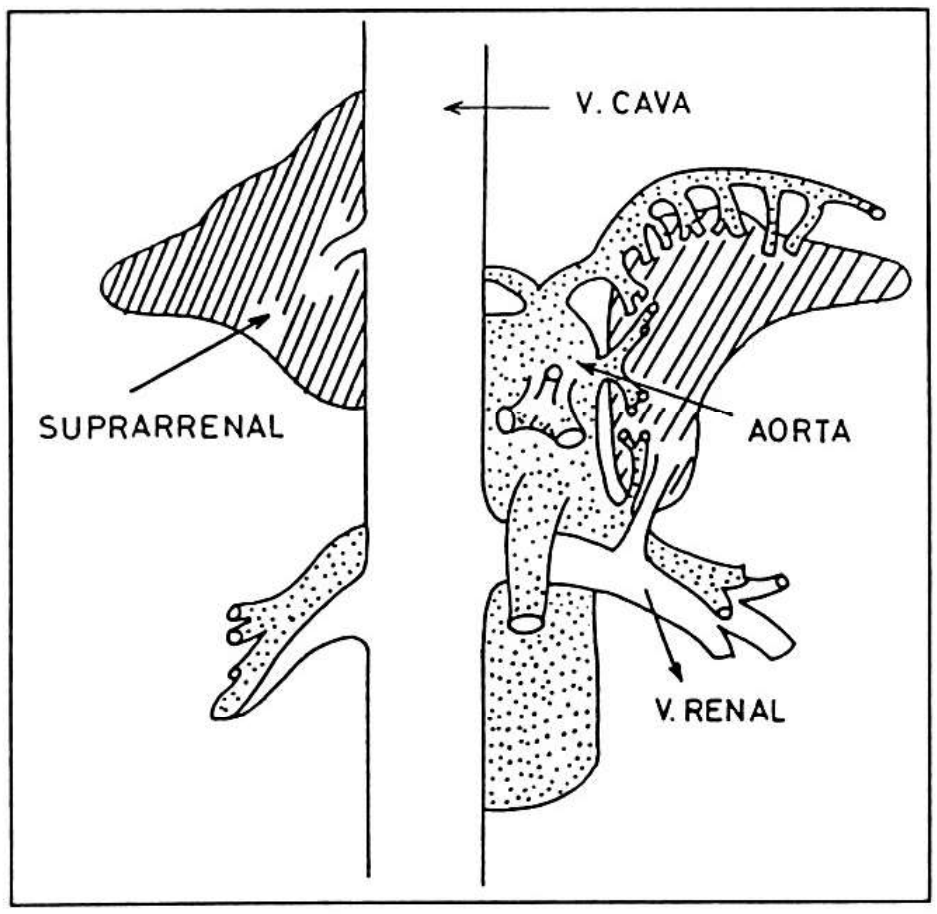

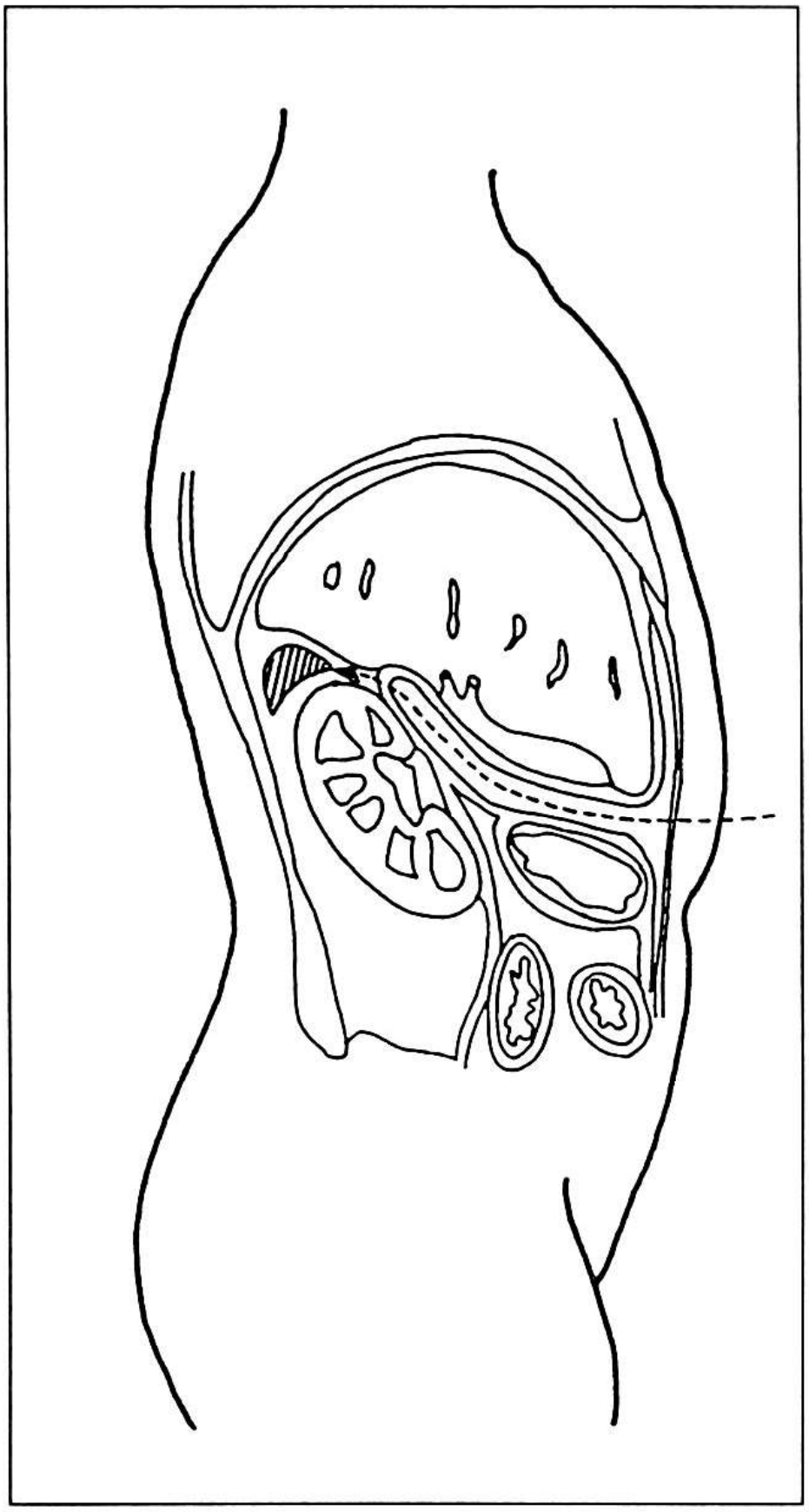

CLINICA Y DIAGNOSTICO DE LOS TUMORES SUPRARRENALES

Existen básicamente 3 situaciones clínicas en que se dan los tumores suprarrenales:

a.- Feocromocitomas, sospechados en general a raíz de un cuadro hipertensivo.

b.- Neoplasias corticosuprarrenales funcionantes con síndrome de Cushing.

c.- Masas suprarrenales no sospechadas, hallazgos en ecografías, tomografías, operaciones quirúrgicas, etc.

Los feocromocitomas son tumores funcionantes de la médula suprarrenal, productores de catecolaminas, que aparecen en el 0.1% de las autopsias y en el 0.1 - 0.5% de los hipertensos. Más frecuente en mujeres de 40 a 50 años, en el 10% de los casos es bilateral y maligno, lo que aumenta en los niños y en las endocrinopatías múltiples. Aunque ocasionalmente pueden tener un comportamiento solapado, habitualmente se les relaciona con hipertensión paroxística acompañada de síntomas de exitación simpá-

tica. En otros casos la hipertensión puede ser severa pero mantenida. Habitualmente la sospecha se certifica con determinaciones de ácido vanilil mandélico y/o catecolaminas en orina de 24 hrs. Debido a su riesgo de complicaciones cardiovasculares son de neta indicación quirúrgica.

El síndrome de Cushing es una de las principales manifestaciones de las neoplasias corticosuprarrenales. Hallazgos típicos son obesidad del tronco, cabeza y cuello, hirsutismo, hipertensión y amenorrea entre otros. En adultos, aproximadamente el 20% de los Cushing se deben a un tumor suprarrenal, benigno o maligno. En su forma más pura, el síndrome será causado por un adenoma, habitualmente pequeño, de la capa fascicular. Los carcinomas funcionantes son muy agresivos y en ellos se agregan corrientemente intenso hirsutismo y signos de virilización debido a acumulación de precursores de andrógenos. El estudio de los pacientes es realizado en conjunto con endrocrinólogos, y entre las pruebas más confiables que indican el origen cortico-tumoral del Cushing se encuentran:

- Falta de supresión con altas dosis de dexametasona
- Niveles bajos de ACTH
- Falta de respuesta al estímulo con ACTH

El pésimo pronóstico del Cushing presente y su causa tumoral, obligan al tratamiento quirúrgico.

Los tumores suprarrenales pueden ser un hallazgo de la cirugía efectuada con otros fines. En estos casos se han descubierto carcinomas primarios no funcionantes, metástasis de otros primarios, etc. La necesidad de descartar un feocromocitoma hace aconsejable la extirpación luego del estudio corespondiente, dado el considerable riesgo al operar unos de estos tumores sin una preparación adecuada.

Otra fuente de hallazgos, cada vez más frecuente, está constituída por las ecografías y tomografías abdominales realizadas como chequeo estudio de otras patologías. En estos casos, la decisión de operar dependerá de la edad del paciente, del tipo de tumor que se sospeche, de la existencia de función, y del tamaño de la lesión, parámetro que se relaciona estrechamente con el comportamiento biológico del tumor. En general, se considera que todo tumor suprarrenal que mida más de 6 cm. puede ser un carcinoma.

Estudio por Imágenes de los Tumores Suprarrenales

Para ubicar y evaluar los tumores suprarrenales se ha usado la ecografía abdominal, la tomografía computada y la resonancia nuclear magnética.

La ecografía ha sido en nuestro medio el método que más frecuentemente ha dado hallazgos de masa suprarrenal, debido a su amplia difusión, sin embargo tiene inconvenientes serios, debido a sus frecuentes falsos negativos, a su efectividad muy dependiente de la ecografía, y la relativa dificultad para visualizar la suprarrenal izquierda.

La tomografía computarizada (Fig. 3) ha sido el examen de elección, preferido por los cirujanos, debido a que pesquisa tumores desde 1 cm., mide muy exactamente el tamaño de la lesión, informa si hay necrosis o calcificación, más común en carcinomas y feocromocitomas y sobre todo nos informa si existe compromiso de los órganos vecinos, fundamentalmente cava, riñón, hígado y ganglios. Además nos informa si la lesión es uni o bilateral, simétrica o asimétrica.

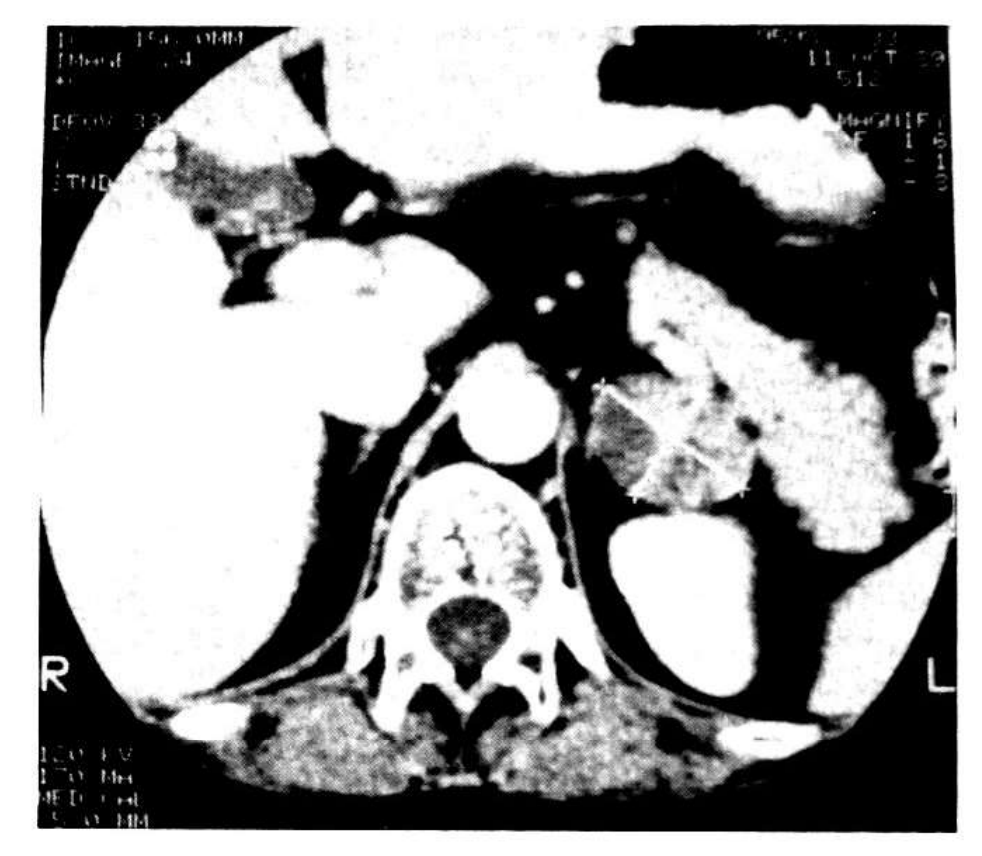

La resonancia nuclear magnética ofrece la misma resolución que la TAC, pero algunos autores han encontrado menor intensidad en la imagen de los tumores benignos corticales que la de los carcinomas.

La cintigrafía usando norcolesterol marcado con 1131 ha sido casi dejada de lado en nuestro medio debido a las indudables ventajas de los otros métodos.

Preparación Preoperatoria

De especial importancia es que en todo caso de tumor suprarrenal se evalúe la posibilidad de función ya sea medular (feocromocitoma) o cortical (adenomas o carcinomas).

En los feocromocitomas debe lograrse control de la hipertensión en el preoperatorio mediante el bloqueo alfa, usando generalmente Prazosina, y protección cardíaca con bloqueo beta, comúnmente logrado con Labetalol.

En los tumores funcionantes corticales hay que considerar la extrema fragilidad de estos pacientes, su mala cicatrizacióny su propensión a las infecciones. Cabe considerar que algunos de ellos recibirán drogas adrenolíticas

en el preoperatorio, lo cual los hará dependientes de corticoides exógenos en el preoperatorio.

Abordaje Quirúrgico

Desde que Charles Mayo, hace medio siglo, extirpara el primer feocromocitoma, muchas diferentes incisiones han sido usadas en el abordaje adrenal, incluyendo incisiones transabdominales, toracoabdominales, toracotomías, incisiones en los flancos y lumbotomías. Más allá de las preferencias y costumbres personales o de grupos, podríamos afirmar que el abordaje transabdominal es el que más satisfará al cirujano general-endocrino, por:

A. su amplia exposición.
B. facilidad para localizar el tumor.
C. posibilidad de exploración contralateral, especialmente en feocromocitoma (bilat 10%).
D. efectuar amplias operaciones (carcinomas).
E. descubrir y tratar patología asociada.

A pesar de lo anterior, estamos concientes de la posibilidad de acceder a las suprarrenales por vía posterior, siempre que halla seguridad total que no se trata de un carcinoma ni un feocromocitoma y que se han agotado los métodos para asegurar que se trata de un tumor unilateral.

Evolución y Pronóstico

En el post operatorio de la mayoría de estos pacientes se utiliza un esquema de administración de glucocorticoides de tipo decreciente hasta llegar a la dosis de reposición normal, en caso de ser necesaria, dependiendo de si la adrenalectomía es uni o bilateral, y del grado de función o supresión de la glándula remanente.

El pronóstico es en general muy bueno en casos de feocromocitomas y tumores corticales benignos, sean o no funcionantes. Por el contrario, los carcinomas suprarrenales son de pésimo pronóstico, con gran tendencia a la recidiva y las metástasis, a pesar de la cirugía radical. Son altamente resistentes a la radioterapia y a la quimioterapia corriente. Se ha usado como tratamiento paliativo el Mitotane, droga derivada del DDT, que logra disminuir la función endocrina pero sin mejorar ni la extensión ni la calidad de vida del paciente.

Bibliografía

1. *Scott H.W. JR: Surgery of the Adrenal Glands Ed. J.B. Lippincot Philadelphia 1990.*
2. *Thopson N; Cheung P: Diagnosis and Treatment of Funtioning and Nofuntioning Adrenocortical Neoplasms Surg. Cli. Of N. America 67: 423-436 1987.*
3. *Pumarino H: Endocrinología y Metabolismo. Edit. Andrés Bello, Santiago 1984.*
4. *Contreras P; Costamailler L; Michelsen H; Generini G; Riesco J; Pumarino H: Síndrome de Cushing. Criterios de Diagnóstico Bioquímico. Rev. Med. Chile 107: 993, 1979.*
5. *Contreras P: Carcinoma de Corteza Suprarrenal. Abstract. Santiago 1990*
6. *Van Heerden J; Sheldon S; Hanberger B: Sheedy P: Pheochromocytoma: Current Status and Changing Trends Surgery. 91: 367-373. 1982.*
7. *Valdés G; Martinez P; Rosemberg H; Gonzalez V; Barriga P: Hallazgos Clínicos y Electromicroscópicos en 8 casos de feocromocitoma. Rev. Med Chile. 109: 130. 1981.*
8. *Red Dunnick N; Schaner E; Doppman J: Computed Tomography in Adrenal tumors. Am. J RAD 132: 43-46, 1979.*