Cobertura Cutánea

DR. ALEX EULUFI CANU
DR. GASTON CASTILLO SALINAS

Equipo Cirugía Plástica y Máxilo Facial

La pérdida total o parcial de grandes superficies de piel, ya sea por quemaduras o traumatismos graves, conlleva un riesgo de vida en estos pacientes, por la pérdida de agua, calor o proteínas y la falta de la barrera cutánea a las infecciones que este tipo de lesiones produce.

La finalidad última en el tratamiento de las extensas pérdidas de piel, es la transformación de éstas, en heridas cerradas con la restauración de la barrera cutánea que proteja al paciente de sí mismo y del medio ambiente que lo rodea. Este hecho puede ocurrir en forma espontánea en las lesiones superficiales o de pequeño tamaño, a través de la epitelización o de la cicatrización por segunda intención, o bien, mediante el uso de autoinjertos de piel. Es por esto que las grandes pérdidas de substancia, con poca disponibilidad de zonas donantes de piel, han influído en la búsqueda de agentes y materiales que permitan la cobertura cutánea temporal y faciliten la cicatrización o aceleren el proceso de regeneración y preparación de las zonas para recibir autoinjertos; éstos son los subtitutos de la piel, tanto sintéticos como biológicos.

Se estima que para cubrir una pérdida cutánea de 50% de la superficie corporal, se necesitan 6.000 cm^2 de piel. Aún cuando el uso de agentes antibióticos tópicos y sistémicos han reducido la magnitud de las zonas a injertar, los autoinjertos de piel siguen siendo el método de elección para la cobertura de las lesiones externas.

La piel humana normal posee múltiples características que son vitales, tal como la protección contra el desecamiento de tejido subyacente. En caso de pérdida cutánea, está comprobado que la evaporación natural de agua aumenta desde los 240 gr/m^2 en 24 horas a cifras tan importantes como 3.400 a 5.200 gr/m^2 en 24 horas, dependiendo del tipo y tamaño de la herida.

Los principales métodos de cobertura cutánea utilizados en la actualidad, están representados por las siguientes posibilidades:

a) **Autoinjertos:** La piel utilizada es del mismo individuo.
b) **Apósitos biológicos y piel sintética:** Esta categoría está compuesta por las siguientes posibilidades:

1. **Homoinjertos:** La piel usada es de un sujeto de la misma especie, pero distinto individuo.

2. **Heteroinjertos:** Corresponde a donante de distinta especie.
3. **Aloinjertos:** Sustancias artificiales que permiten la cobertura cutánea.

HOMOINJERTOS

Piel: En este tipo de cobertura cutánea se utiliza piel de otro ser humano, que puede ser familiar directo del paciente o de otro ser humano vivo, pero en la gran mayoría de los casos, se toma de cadáveres frescos. La gran ventaja de estos injertos es permitir una buena preparación del lecho receptor o bien dar cobertura cutánea definitiva, restituyendo las características de la piel normal. Desgraciadamente este tipo de injertos, especialmente cuando no existe consanguinidad entre receptor y donante, presenta ciertas desventajas que hacen poco difundido su uso. En primer lugar destaca la dificultad para su obtención, además de la posibilidad de rechazo por incompatibilidad antigénica. Junto a esto, existe el riesgo de transmisión de enfermedades infecciosas graves, lo que obliga a un estudio prolijo del donante. Además para ser usados en mayores plazos de tiempo, deben mantenerse refrigerados y en condiciones especiales.

Amnios: La membrana amniótica fresca aplicada en las zonas cruentas determina una hipervascularización, incrementando la densidad capilar y por lo tanto mejorando las características del tejido de granulación. Se le obtiene fácilmente en las salas de parto y no necesita mayor preparación que la mantención de la asepsia. Las desventajas, aparte de su uso momentáneo, la constituye el hecho de que al ser aplicada en la herida, el amnios debe ser cubierto con un vendaje oclusivo que impida su desecación y por otro lado, como su adherencia al lecho receptor es incompleta, determina la formación de tejido de granulación en forma dispareja. El amnios una vez obtenido, debe ser usado de inmediato, no pudiendo ser preservado para uso posterior.

HETEROINJERTOS

Los heteroinjertos más utilizados son los de piel de cerdo, ya sea en forma fresca o liofilizados. A pesar de obtenerse una buena cobertura cutánea con ellos, ocasionalmente en forma definitiva, presentan ciertas características que restringen su utilización.

En primer lugar, en los frescos y en los mantenidos en congelación, especialmente microorganismos que le son saprófitos y que en contacto con la superficie cruenta del ser humano, se hacen agresivos, pudiendo determinar infección local, o sistemática de difícil manejo, por la inmunodepresión de los pacientes con grandes pérdidas cutáneas. Por esto su obtención y manipulación debe efectuarse bajo rigurosa asepsia (Pabellón quirúrgico estéril).

Por otro lado, la adherencia al lecho receptor de los heteroinjertos es distinta a los auto y homoinjertos, necesitando un mayor tiempo para su prendimiento y por lo tanto mayor período de inmovilización del paciente. Además presentan menor capacidad para combatir la infección o contaminación del lecho receptor, pudiendo por lo tanto aumentar la necrosis tisular o determinar la diseminación de la infección.

En el caso de los heteroinjertos liofilizados, la desventaja está determinada principalmente por la dificultad de su preparación inicial, lo que demanda un alto costo.

ALOINJERTOS

Tanto la piel sintética como los apósitos biológicos artificiales deben reunir ciertas características que permitan su uso como cobertura cutánea:

1. Ausencia de capacidad antigénica,
2. Compatibilidad tisular,
3. Intercambio acuoso similar a la piel normal,
4. Ausencia de toxicidad local o sistémica,
5. Impermeabilidad a la penetración de microorganismos externos,
6. Adherencia a la superficie cruenta rápida y mantenida,
7. Superficie de contacto que permita o acelere la granulación o cicatrización adecuada de la herida,
8. Prevención o reducción de la infección microbiana local,
9. Facilidad para su extracción en el momento necesario,
10. Disminución del dolor local,
11. Permitir una adecuada fisioterapia local,
12. Bajo costo,
13. Vida útil indefinida, y
14. Fácil almacenamiento.

Entre los sustitutos sintéticos de la piel, existen varios que reunen estas características, siendo los más comunes los siguientes:

EPIGARD(R): Formado por una lámina interior de espuma de poliuretano y una capa exterior de politetrafluoretileno microporoso. La espuma interna actúa como matriz, inhibiendo la pérdida de sangre o plasma y permitiendo el debridamiento del tejido necrótico, facilitando con esto la formación de tejido de granulación de buena calidad. La superficie externa a su vez, impide el paso de microorganismos que contaminen la superficie cruenta y tiene a la vez la suficiente elasticidad y flexibilidad como para permitir la fisioterapia de la zona afectada. Puede mantenerse en la zona cruenta por largos períodos, siendo su

Foto 1: Cobertura cutánea con EPIGARD (R) en una Atrisión de extremidad inferior.

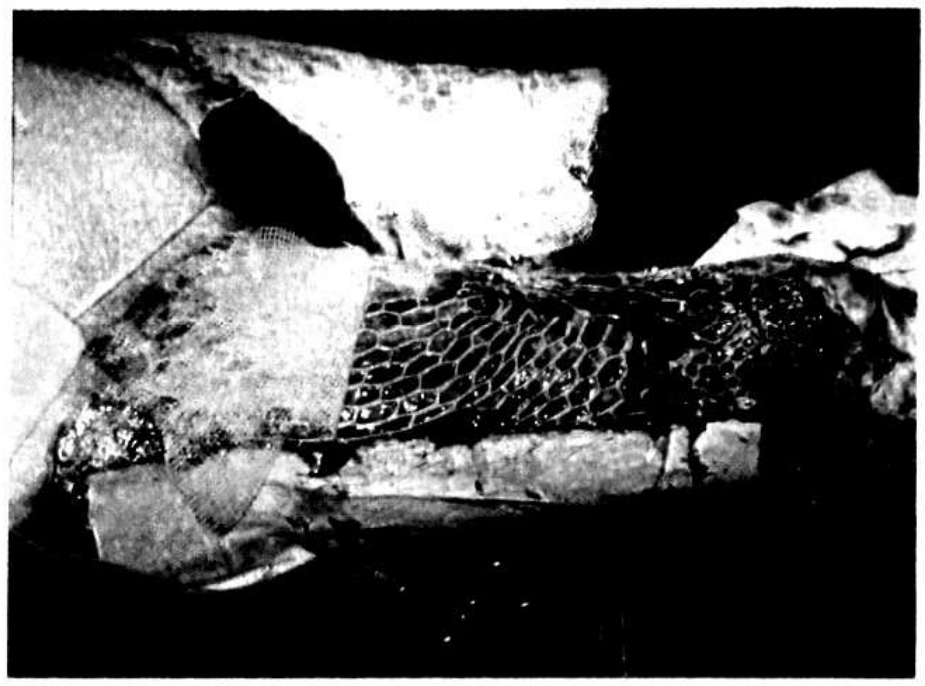

Foto 2: Extracción parcial de EPIGARD (R) y sustitución por autoinjertos de piel expandidos.

Foto 3: Necrosis de Colgajo cutáneo en Desforramiento de Extremidad Inferior.

Foto 4: Cobertura cutánea con SPENCO 2ª PIEL, luego de eliminada la piel necrosada.

retiro muy fácil e incruento, lo que permite su recambio o sustitución por autoinjertos definitivos. (Fotos 1 y 2).

SPENCO SEGUNDA PIEL (R): Lámina de un gel inerte compuesto por un 90% de agua y un 4% de óxido de poliuretano. Su consistencia y textura es muy similar a la piel humana, elimina la fricción entre superficies móviles, absorbe secreciones y limpia el tejido, eliminando el dolor. Dada su gran capacidad de absorción en ocasiones es necesario cambiar la cobertura cada 12 o 24 horas. (Fotos 3 y 4).

BIOBRANE (R): Confeccionado con una membrana de silicona y nylon con depósitos de péptidos de colágeno dérmico. Este tipo de apósito por si solo es incapaz de combatir la contaminación bacteriana, por lo que su uso debe ser combinado con agentes antisépticos tópicos, lo que dificulta de alguna manera su uso prolongado.

HYDRON (R): Constituído por una mezcla de polvo de polihidroxietilmetacrilato y polietilenglicol líquido, que se aplican directamente sobre la superficie cruenta y conforman así una delgada lámina que es flexible, adherente, transparente y soluble al agua, hecho este último que condiciona un inconveniente, ya que al ir absorbiendo exudados, se va deteriorando, por lo que debe ser reparada frecuentemente.

OMIDERM (R): Membrana fina, flexible y transparente formada por una película de poliuretano a la que se agregan monómeros hidrófilos tales como acrilamida e hidroxietilmetacrilato. Inicialmente rígida, al absorber agua se vuelve muy elástica, teniendo buena adherencia y permeabilidad al intercambio acuoso.

Finalmente un substituto de la piel se ha desarrollado por medio del cultivo de células epidérmicas tomadas por una biopsia de piel de 1 cm^2 del mismo paciente. En medios de cultivo estas células se dividen y multiplican rápidamente, formando una lámina unicelular que en contacto con la superficie cruenta, continúa su crecimiento y determina una cobertura cutánea que tiene la misma calidad y característica de los autoinjertos. Desgraciadamente este método en nuestro medio es difícil de aplicar, dada la dificultad de obtener un buen medio de cultivo en forma económica y por el tiempo que se necesita para el desarrollo de una lámina de tamaño adecuado que permita una suficiente cobertura.

Bibliografía

Brown A., Barot L.
Biologic dressings and skin substitutes,
Clinics in Plastic Surgery: 13; 69-74: 1986.

Eisinger M., Morden R.
Wound coverage by a sheet of epidermal cells grown in vitro from dispersed single cell preparations.
Surgery: 88; 287-293: 1980.

Gallico G.
Bilogic skin substitutes.
Clinics in Plastic Surgery: 17; 519-526: 1990.

Golan J., Eldad A., Rudensky B., Tuchman Y., Sterenberg N., ben Hur Ben-Hur N.
A new transitory sinthetical substitutes of skin.
Burns: 11; 274-280: 1985.

Heimbach D., Luterman A., Burke J., Cram A., Herndon D.
Artificial dermis for major burns.
Ann. Surg.: 208; 313-320: 1988.

Hergrueter C., O'Connor N.
Skin substitutes in upper extrmity burns.
Hand Clin.: 6; 239-242: 1990.

Khalfan H., Hamza A., Saeed T., Mohammed A., Abalkhail A.
Novel method of skin substitution in plastic surgery.
Burns: 15; 335-337: 1989.

Kon M., Sagi A., Mahler D.
Dermodress: A temporary skin substitute for coverage of exposed vital structures in the hand.
Ann. of Plastic Surgery: 20; 136-139: 1988.

Pruitt B., Levine N.
Characteristics and uses of biologic dressings and skin substitutes.
Arch. Surgery: 119; 312-323: 1984.

Salisburry R., Carnes R., Enterline D.
Biological dressings and evaporative water loss from burn wounds.
Ann. Plast. Surg.: 5; 270-272: 1980.

Sawhney C.
Amniotic membrane as a biological dressing in the management of burns.
Burns: 15; 339-342: 1989.

Stern R., McPherson M., Longaker M.
Histologic study of artificial skin used in the treatment of full-thickness thermal injury.
J. Burn care Rehabil.: 11; 7-13: 1990.

Zitelli J.
Synthetic skin.
Adv. Dermatol.: 4; 325-342: 1989.