Pseudo Obstrucción Intestinal Crónica Primaria (2 casos clínicos)

PROF. DR. PATRICIO PEREZ ACEVEDO
DR. JAIME RAPPOPORT S.

Departamento de Cirugía
Hospital Clínico U. de Chile

Introducción

La Obstrucción Intestinal aguda es una afección de sintomatología muy característica y de clara indicación quirúrgica. Su forma subaguda, o su forma crónica con molestias intermitentes, se pueden confundir con un cuadro clínico llamado Pseudo obstrucción intestinal en que existe un transtorno de la motilidad intestinal sin obstáculo mecánico.

El nombre de Pseudo obstrucción intestinal fué introducido por Naish (1). Su rareza hace que los médicos en general, tengan poca experiencia con esta dolencia; su sintomatología expone a los pacientes, a intervenciones quirúrgicas que no los benefician.

El haber atendido a dos personas con modalidades clínicas distintas de este síndrome, nos llevó a revisar el tema para extraer conclusiones que sirvan a un mejor manejo de esta grave afección.

1º Caso Clínico.

Hombre de 42 años, ingresa al servicio de Urgencia del Hospital Clínico de la Universidad de Chile con dolor abdominal de cinco días de duración, acompañado de distensión abdominal y evacuaciones líquidas, sin mucosidades o sangre. Un día antes de su hospitalización se agrega vómitos alimentarios. Entre sus antecedentes, úlcera gastroduodenal tratada 6 años antes e intolerancia por la leche.

Al examen físico se comprueba un paciente activo en regular estado nutritivo, afebril, el abdomen estaba distendido y sensible, con ruidos intestinales de tonalidad alta. Una radiografía simple del abdomen reveló asas de intestino delgado dilatadas (fig. 1). A las 24 horas se interviene con el diagnóstico probable de ileo mecánico, encontrándose asas de intestino delgado muy dilatadas sin obstrucción aparente.

Una biopsia de un ganglio mesenterial es informada como linfadenitis crónica inespecífica. El cultivo de líquido peritoneal es negativo. Su evolución post operatoria fue sin incidentes; sale de alta a los 11 días, con el diagnóstico de egreso de ileo paralítico de causa no precisada.

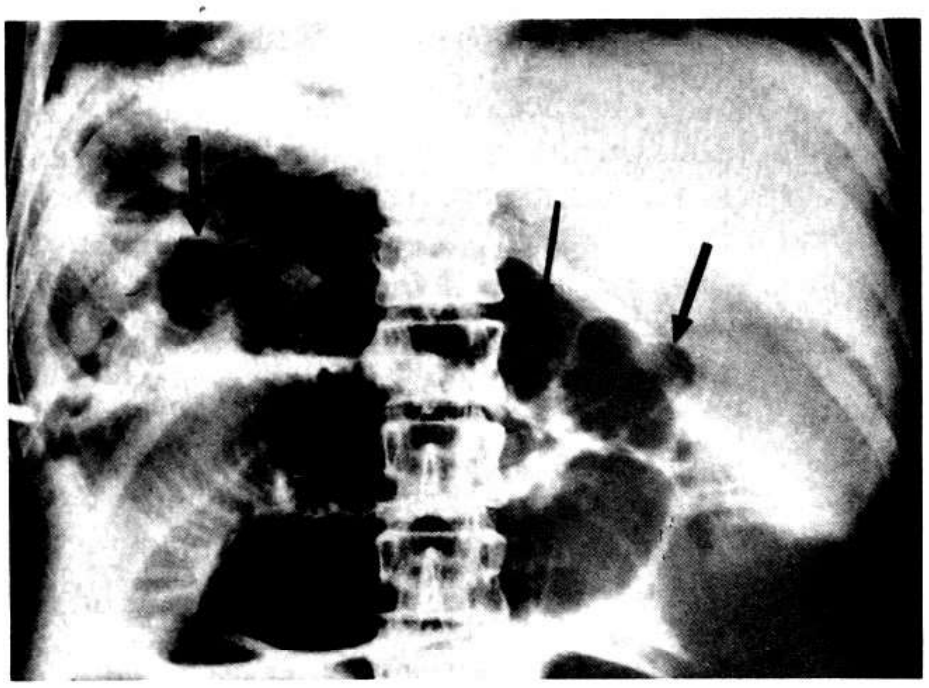

Figura 1: (Caso Nº 1). Radiografía simple de abdomen muestra asas de intestino delgado muy dilatadas; el cólon transverso, señalado por flechas negras, se ve de aspecto y tamaño normal.

Sigue en su casa con un dolor en el flanco izquierdo, sensación de plenitud gástrica y compromiso paulatino de su estado nutritivo. Es rehospitalizado 44 días después, por la sospecha de retención gástrica, lo que no es confirmado con test de Goldstein. La panendoscopía revela ulceración gástrica superficial y duodenitis erosiva. La rectosigmoidoscopía informa mucosa enrojecida friable y edematosa; un estudio radiológico con bario muestra un tránsito intestinal enlentecido con asas dilatadas con relieve mucoso conservado. Con el diagnóstico presuntivo de Enfermedad de Crohn se inicia el tratamiento con corticoides, se indica además alimentación total parenteral con glucosa hipertónica, aminoácidos, vitaminas, electrolitos y elementos trazas. Cada intento de alimentación oral ocasiona dolor abdominal, distensión y vómitos.

A los 55 días de la nueva hospitalización se pesquisa una neumopatía aguda y sepsis estafilocócica; se prescribe Gentamicina, Cloxacilina y Quemicetina por vía parenteral. Poco después de diagnosticada la neumonía presenta una hemianopsia homónima, presumiblemente embólica.

La persistencia del dolor abdominal, vómitos y distensión abdominal lleva a una reoperación (el día 99 de la segunda hospitalización), al no poder descartar una obstrucción mecánica o una peritonitis por permeación.

En la intervención se comprueban asas de intestino delgado muy dilatadas, colon de aspecto y tamaño normal y algunas adherencias laxas que no constituyen causa de angulación o estenosis.

Sale del pabellón con severa dificultad respiratoria, de la cual no se recupera pese a ser conectado a Respirador; fallece en el 2º día del postoperatorio.

En la autopsia se encuentra; un absceso cerebral crónico, bronconeumonía bilateral, enterocolitis pseudomembranosa atribuible al uso prolongado de antibióticos. No se encontró tuberculosis, colitis ulcerosa, enfermedad de Crohn, linfoma o esclerodermia.

2º Caso Clínico.

Una mujer joven de 15 años, presenta por 9 meses malestar vago abdominal, saciedad precoz, intolerancia a ciertos alimentos y baja de peso. En los últimos tres meses aumenta el compromiso del estado general y el dolor, localizado en el epigastrio, se intensifica con la ingesta, se agrega además constipación y amenorrea.

Cinco días antes de su ingreso a un Hospital de Santiago aparecen vómitos abundantes que alivian momentáneamente el dolor.

Se plantea en ese nosocomio el diagnóstico de anorexia nerviosa y se inicia la alimentación parenteral total; llama la atención la abundancia del líquido que se aspira del estómago, a veces con tinte bilioso (3000 ml. en 24 horas).

Al 6º día es trasladada al Hospital Clínico de la Universidad de Chile para continuar su estudio. Ingresa con el diagnóstico presuntivo de anorexia nerviosa, desnutrición calórico proteico (peso 31 kilogramos) y un probable cuadro de pinza aorticomesentérica, por el hallazgo de un Duodeno muy dilatado en su mitad proximal en un estudio radiológico con bario; (fig. 2); se logra paso hacia distal en decúbito ventral; se agrega al tratamiento Domperidona y Ranitidina por vía parenteral.

Figura 2: (Caso Nº2). Estudio radiográfico con bario, realizada en otro Hospital, muestra marcada dilatación de la mitad proximal del duodeno.

Se postula el diagnóstico de pseudo obstrucción intestinal crónica; sin dificultad se pasa una sonda de alimentación al yeyuno, iniciando una alimentación enteral; su buena tolerancia permite al cabo de algunos días, suspender la alimentación parenteral. Se deja una segunda sonda nasogástrica con la que se recupera el líquido gástrico que se reinstala en la sonda nasoyeyunal.

La paciente recupera el apetito, reinicia la alimentación oral y se retira la sonda nasoyeyunal a los diecinueve días.

El informe de varias entrevistas Psiquiátricas concluye "No encontramos manifestaciones propias de anorexia nerviosa en sentido estricto, ni tampoco de otros cuadros anorécticos de origen sicopatológico; no ha presentado transtornos de su imagen corporal y no hubo síntomas depresivos antes del cuadro, ni se detectaron alteraciones biográficas o familiares que pudieran motivar psicológicamente los síntomas".

Se practica poco antes del egreso una serie radiológica con comida baritada, que muestra un esófago, estómago y duodeno de aspecto normal (fig. 3) y un estudio Cintigráfico de vaciamiento gástrico que fué considerado también, dentro de límites normales; sale de alta a los 37 días de hospitalización con discreta epigastralgia que luego cede, buen apetito y una alimentación fraccionada que se enriquece paulatinamente.

Tres meses después ha subido trece kilógramos de peso, relata sentirse bien sin dolor abdominal, con buen apetito y excelente tolerancia a los alimentos.

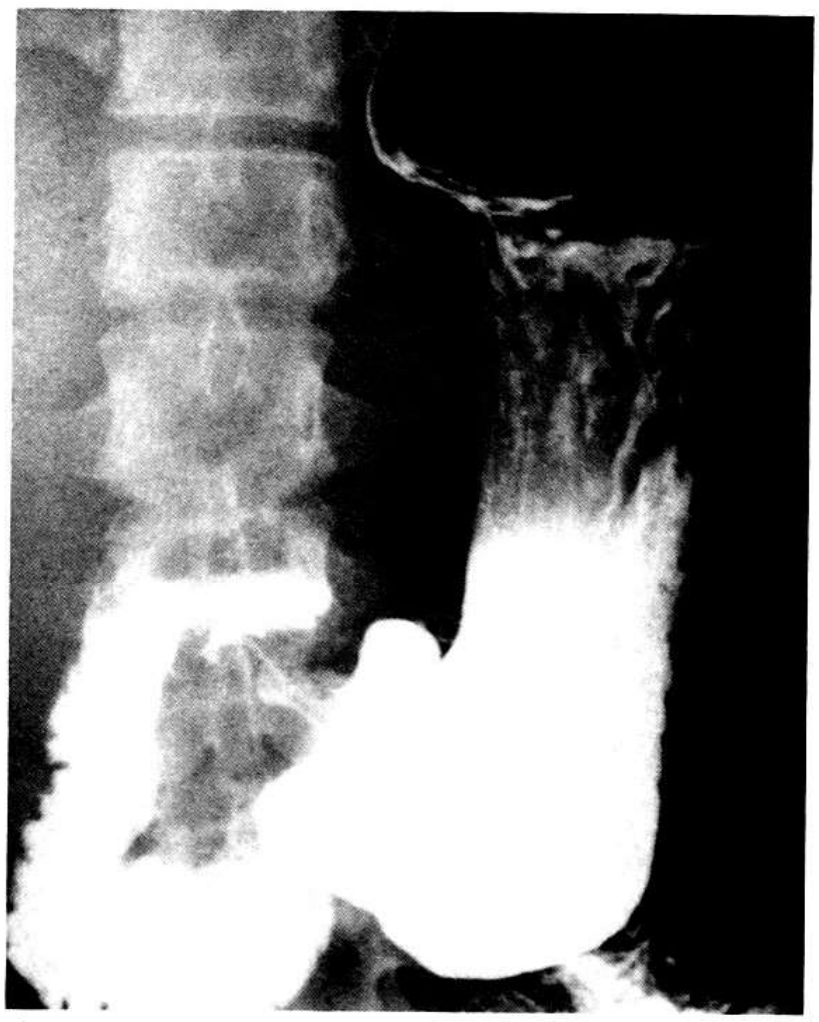

Figura 3: (Caso Nº 2). Estudio radiográfico con bario. 32 días después, muestra estómago y duodeno de aspecto normal.

COMENTARIO

La Pseudo obstrucción intestinal presenta signos y síntomas relativamente inespecíficos, cuya perduración en el tiempo y paulatina agravación lleva a la consulta médica; se le considera crónica si las molestias duran más de seis meses.

La saciedad precoz, náuseas, vómitos, malestar y distención abdominal son síntomas comunes a otras afecciones funcionales, que van desde la simple dispepsia al colon irritable.

Si las molestias se acentúan, el dolor adquiere carácter cólico y si se agrega constipación puede interpretarse esta sintomatología como una obstrucción intestinal mecánica e indicarse una intervención quirúrgica.

Entre los pacientes portadores de este cuadro, se distingue un grupo mayoritario en que el síndrome es secundario a una enfermedad sistémica grave, siendo las más frecuentes, la esclerodermia y el lupus eritematoso.

Queda sin embargo, un grupo más pequeño llamado primario e idiopático que no reconoce una enfermedad de base. A esta variedad rara de la cual no deben verse más de cuatro casos al año en un Hospital Universitario, dedicaremos nuestra atención preferente.

Una clasificación aceptada de la Pseudo obstrucción intestinal crónica es la siguiente:

CUADRO Nº 1

CLASIFICACION DE LA PSEUDO OBSTRUCCION INTESTINAL CRONICA

- PSEUDO OBSTRUCCION INTESTINAL CRONICA
  - PRIMARIA
    - Familiar
      - Miopatías viscerales, Neuropatías viscerales
    - Esporádica
      - Miopatías viscerales, Neuropatías viscerales; de histología normal.
  - SECUNDARIAS
    - Enfermedad del músculo liso
      - Enfermedad del colágeno, esclerodermia, dermatomiositis, lupus eritematoso sistémico.
    - Neurológicos
      - Chagas, ganglioneuromatosis intestinal, compromiso neurológico en carcinomatosis.
    - Endocrinos
      - Mixedema, hipoparatiroidismo.
    - Farmacológicos
      - Fenatiazinas, antidepresivos tricíclicos, antiparkinsonianos, bloqueadores ganglionares, amanita (hongos), morfina, demerol.
    - Miscelánea
      - Sprue no tropical, by pass yeyunoileal, divertículo del delgado, porfiria, gastroenteritis eosinófilica, enteritis radiante, mesenteritis esclerosante, infiltración linfoídea del intestino delgado.

La motilidad intestinal depende del funcionamiento armónico de varios elementos; los plexos mioentéricos, el sistema autónomo nervioso, la indemnidad de las fibras musculares lisas, una actividad balanceada de las hormonas intestinales y la presencia de ciertas sustancias como las prostaglandinas.

La deficiencia en la propulsión del contenido intestinal favorece la pululación microbiana en el segmento afectado, lo que se traduce en episodios de diarrea en el 50% de los casos.

Schuffler (2) encuentra una cierta incidencia de este Síndrome en miembros de algunas familias. Se ha llegado a postular que aún en los llamados casos esporádicos serían hereditarios, pero en quienes el compromiso familiar no se logra identificar por falta de información.

Otra causa que se ha sospechado es la viral, que explicaría la remisión de los síntomas en ciertos casos; en algunos pacientes se ha encontrado citomegalovirus en los plexos mioentéricos.

Las miopatías viscerales de tipo familiar se clasifican en tres tipos:

I) autosómico dominante, aparecen a edad temprana y tendrían mejor pronóstico y afecta a los segmentos proximales: esófago, estómago y duodeno; tipo II) autosómico recesivo, compromete de preferencia el intestino delgado que presentaría divertículos; tipo III) autosómico ¿recesivo? en que se compromete todo el aparato digestivo.

Schuffler (2) distingue cuatro modalidades clínicas dependiendo del segmento intestinal más comprometido, la variedad esofagica, la gastroduodenal, llamada habitualmente de la pinza aortico mesentérica, la del intestino delgado y la del intestino grueso o Síndrome de Ogilvie (3), autor que la describió en 1948. Este autor comunicó los casos de dos pacientes con gran dilación de colon; en ambos existían tumores malignos metastásicos a nivel del hiatus diafragmático, (un Ca pulmonar de células pequeñas y otro adenocarcinoma de páncreas). El autor creía que esas masas tumorales de alguna manera comprometían la cadena del simpático.

Rodrigues (4) estudia 6 miembros de una familia que presentan miopatía visceral. El primer caso tenía un megaduodeno. Comprobó en las biopsias, que existía una degeneración vacuolar de la capa muscular longitudinal del intestino.

En los niños la pseudo obstrucción intestinal es poco frecuente, a veces se acompaña de megavejiga.

Nonaka (5) comunica 7 casos de niños con este Síndrome, de edades entre 7 meses y 13 años. Encuentra vacuolas citoplasmáticas y una verdadera atrofia muscular; tres niños tenían antecedentes familiares.

Fonkalsrud (6) trata 17 niños que presentan este Síndromè con alimentación parenteral total y gastrostomía de descarga, para permitir que en los períodos de agudización sintomática, puedan ser controlados en sus domicilios.

Navarro (6) reune 26 niños de edades que van de 1 día a 15 años con neuropatías viscerales; distingue dos tipos, uno con hiperplasia del plexo mioentérico y el otro con hiperplasia de células gliales y de células ganglionares escasas y pequeñas.

Sohdi (7) da a conocer algunos casos de pseudoobstrucción que se presenta como fenómeno paraneoplásico.

El Síndrome de Ogilvie parece constituir un grupo distinto (8) se manifiesta habitualmente en pacientes de edad avanzada, que permanecen largos períodos en cama y que son hispitalizados por otras causas, recibiendo con frecuencia numerosos medicamentos.

Estos pacientes acusan distensión marcada abdominal, constipación pertinaz y dolor. La radiografía abdominal simple revela un colon muy dilatado; el ciego, segmento de menor resistencia, alcanza más de 10 cms. de diámetro.

El tratamiento para los casos de Síndrome de Ogilvie, empieza por suspender los fármacos, e indicar enemas y sondas rectales y como 2º línea de acción, la colonoscopía que sería efectiva en casi 50%.

Hanks (9) reseña y analiza 30 casos de Pseudo obstrucción que aparecieron en distintas publicaciones entre los años 1960-1979 (20 años). Los pacientes fueron seguidos por un promedio de 15,5 años (12 años). conociéndose al cierre de la revisión, si los pacientes estaban vivos o fallecidos.

La sintomatología aparecía a una edad promedio de 26,3 años (17 años con un leve predominio en el sexo femenino). La mayoría de los pacientes (28 de 30) fueron intervenidos por la sospecha de obstrucción mecánica, uno de ellos fué operado 9 veces. Los procedimientos quirúrgicos iban de simple laparotomía exploradora, derivaciones para casos de pinza mesentérica o resecciones de mayor o menor extensión.

La manometría esofágica muestra trastornos de la motilidad aún en ausencia de disfagia, en 12 de 14 casos revisados por Hanks (9).

Greydanus (10) estudia 14 pacientes con transtornos de motilidad; 8 casos con neuropatías viscerales y 6 con miopatías viscerales, y los compara con un grupo control; les da comida sólida marcada y analiza el vaciamiento gástrico, el tránsito intestinal y el llene ileocolónico. Concluye que las miopatías muestran contracciones débiles y escasas y las neuropatías contracciones enérgicas, pero desorganizadas.

La multiplicidad de tratamientos médicos intentados, colinérgicos, prostigmine, metoclopromida, domperidona, antibióticos, corticoesteroides, extractos pancreáticos, hace sospechar que los éxitos relatados puedan ser remisiones espontáneas o resultado de las otras medidas de apoyo.

Anuras (11) da a conocer su experiencia con pacientes de una familia con miopatía visceral. Fallecen tres de 5 pacientes operados con megaduodeno, uno después de 6 operaciones.

Hanks (9) en el seguimiento de 27 casos registra 13 mejoraron (48%) 6 presentaron recurrencias (22%) y 8

fallecieron (30%).

Estos datos confirman la gravedad del Síndrome y la necesidad de que los cirujanos y médicos que trabajen en urgencia, se familiaricen con su existencia y sepan manejarlo en sus episodios de exacerbación sintomática.

Los casos reunidos son pocos y algunas comunicaciones, como la de Hanks (9), son revisiones recogidas de varios trabajos y otros son presentaciones de casos aislados.

La mayoría de los autores recomienda un tratamiento conservador y la cirugía para la inminencia de una perforación.

Frente a un cuadro sospechoso de una obstrucción intestinal crónica debe procederse a la descompresión gastrointestinal y confirmar o descartar el obstáculo mecánico; un tránsito intestinal con medio contraste opaco acuoso, da imágenes menos definidas (12), pero evita el riesgo de floculación o de impacto que puede ocurrir con el bario (13).

Establecida la existencia de una pseudo obstrucción se investigará la presencia de enfermedades sistémicas. Luego se tratará de precisar si corresponde a una neuropatía o miopatía visceral, sin olvidar que restaría un grupo que no muestra alteraciones histológicas. Una biopsia de toda la pared intestinal es de gran utilidad.

La alimentación parenteral total da tiempo para el estudio de la motilidad sea con cateteres de multilúmen fenestrados que (15) registran las características de las ondas peristálticas o con comidas baritadas radio marcadas (11).

El primer paciente que nos tocó conocer tenía antecedentes de molestias digestivas vagas de larga data e intolerancia por la lactosa. Rehospitalizado con la sospecha de retención gástrica se revela una gran dilatación de intestino delgado con una relativa indemnidad del colon. La necropsia junto a descartar una enfermedad sistémica muestra hallazgos que son comunes en pacientes sometidos a tratamientos prolongados con alimentación parenteral total, antibióticos y corticoesteroides.

El 2º caso, de una joven con la variedad duodenal que simila una pinza mesentérica fué abordada, teniendo en mente la pseudo obstrucción. Con métodos conservadores se logró su recuperación; su pronóstico es sin embargo reservado por la posibilidad de una recurrencia.

En ninguno de los dos casos se agotó el estudio para precisar si había un daño muscular o nervioso.

Concluimos con establecer que enfrentamos una entidad frecuente y de pronóstico incierto, pero tenemos la esperanza que con el mejor conocimiento de los casos y la mayor experiencia de los grupos de trabajo será posible indicar una terapeútica más específica y más efectiva. Mientras llegue ese momento algunos de estos pacientes precisarán alimentación total parenteral por períodos prolongados.

REFERENCIAS

1. *Naish F.M., Capper Brown N.J., "Intestinal pseudo obstruction with Steatorrhea". Gut. 1: 62, 1960.*
2. *Schuffler M.D. y Col. "Chronic idiopatic intestinal pseudo obstruction. A surgical approach" An Surg. 19: 752-761. 1980.*
3. *Ogilvie H. "Large intestine colic due to sympathetic deprivation, a new clinical syndrome". Brit. Med. Journal 2: 671-673. 1948.*
4. *Rodrigues C.A., Shepherd N.A., Lennard-Jones J.E., Hawley P.R. y Thompson H.H. "Familial visceral miophaty: a family with al least six involved members". Gut., 30: 1285-1292. 1989.*
5. *Nonaka M., Goulet O., Arhan P., Fekete C., Ricour C., Nezelof C. "Primary intestinal myopathy, a cause of chronic idiopatic intestinal pseudo obstruction syndrome (CIPS): Clinicopathological studies of seven cases in children". Pediatric Path. 9: 409-424. 1989.*
6. *Navarro J., Sonsino E., Boige, Nabarra B., Ferkadj T., Mashako L.M., Cezard J.P. "Visceral neuropathies responsible for chronic intestinal pseudo obstruction in infancy and childhood". Prog. Pediatr. Surg. 24: 221-225. 1989.*
7. *Sodhi N., Camilleri M., Camoriano J.K., Low P.A., Fealey R.D., Perry M.C. "Anatomic function and motility in intestinal pseudo obstruction caused by paraneoplastic syndrome". Digestive Diseases and Sciences 34: 1937-1942. 1989.*
8. *Hart M.B., Rosemurgy A.S. "Cecal pseudo-Obstruction. Early therapy should be non operative" The American Surgeon 56: 43-46. 1989.*
9. *Hanks J.B., Meyers W.C., Anderson D.K., Woodard B.H.. Peete W.P. J., Garbut J.T. y Jones R.S. "Chronic primary intestinal Pseudo obstruction". Surgery 89: 175-182. 1981.*
10. *Greydanus M.P., Camilleri M., Colemont L.J., Phillips S.F. y Brown M.L. y Thomforde G.M. "Ileocolonic transfer of solid chyme in small intestinal neurophatias and myophatias" Gastroenterology 99: 158-164. 1990.*
11. *Anuras S., Shirazi S., Faulk D.L., Gardner G.D. y Christensen J. "Surgical treatment in familial visceral miophaty". Ann Surg. 189: 306-310. 1979.*
12. *Ubilla R., Strauszer T. y Pérez P. "El estudio radiológico del ileo post operatorio con medio de contraste yodado hidrosoluble". Arch. Soc. Cir. Chil. 21: 79-81. 1969.*
13. *Thompson M.A., Jammers R. "Barium impactions as a complication of gastrointestinal sclerodermia". J.A.M.A. 235: 1715-1717. 1976.*
14. *Richards W., Parish K., Williams L.F. "The usefulness of small bowel manometry in the diagnosis of gastrointestinal motility disorders". The American Surgeon 56: 238- 244. 1990.*