Tetraamputado y Rehabilitación

DRA. LILIANA GAMBINI ALDAZ *
DR. PABLO ARAYA BALTRA **
DRA. GINA PUERTO RAMIREZ ***
SRA. TATIANA DONOSO DIAZ ****
SRA. TERESA WEISSER PINO *****

* Ayudante 1º
** Ayudante 1º
*** Becada 2º Año
**** Terapeuta Ocupacional
***** Kinesióloga

Servicio Medicina Física y Rehabilitación
Hospital José Joaquín Aguirre
Universidad de Chile

Resumen

Se presenta a un paciente de 63 años que en Junio de 1991 se le realizó desarticulación de ambas muñecas, amputación sobre rodilla a derecha y bajo rodilla a izquierda debido a una complicación de su patología de base: "Crioaglutininemia primaria Ig M a Frigori". Por su nivel socioeconómico de extrema pobreza y antecedentes de alcoholismo desde su infancia sumado a su patología se decidió independizarlo en silla de ruedas con adaptaciones y derivarlo a un centro geriátrico, objetivos que se cumplieron en siete semanas de hospitalización.

Introducción

La enfermedad vascular arterial oclusiva es la principal causa de amputación en pacientes mayores de sesenta años con una frecuencia del 90%; el resto engloba infecciones neoplásicas, traumatismos y las congénitas (1,2). Además en el paciente amputado geriátrico la pérdida parcial o total de una extremidad representa una disminución importante de su capacidad cardiovascular y del resto del aparato locomotor junto a una mayor dependencia socioeconómica (3).

Caso Clínico

Paciente de sexo masculino, 63 años con antecedentes de alcoholismo y tabaquismo desde los 12 años de edad y que trabaja ocasionalmente vendiendo leña. Historia de 3 años de evolución de fenómeno Reynaud en las 4 extremidades. El 5 de junio de 1991 inició sensación febril no cuantificada, especialmente dedos y aparición de frialdad distal de las cuartro extremidades, especialmente dedos y ortejos, acompañadas de dolor, rigidez e impotencia funcional que en extremidades inferiores fue ascendente, comprometiendo ambas piernas, junto con hematuria y polidipsia. Se hospitalizó el 10

de junio de 1991 con diagnósticos de:

1.- fenómeno de Reynaud
2.- necrosis dedos y ortejos bilateral
3.- Síndrome nefrítico.
4.- Insuficiencia renal aguda.
5.- H.A. leve secundaria

Evolucionó en regulares condiciones y no respondió a tratamiento con vasodilatadores generales, bloqueo de ganglio estrellado e inyecciones intraarteriales de Reserpina.

El 10 de junio de 1991 se opera con los siguientes diagnósticos:

1.- Necrosis de ambas manos.
2.- Necrosis de pierna derecha con gangrena gaseosa.
3.- Necrosis de pié izquierdo

Se efectuó:

1.- Desarticulación a nivel de ambas muñecas.
2.- amputación bajo rodilla a izquierda.
3.- Amputación sobre rodilla a derecha (Foto Nº1).

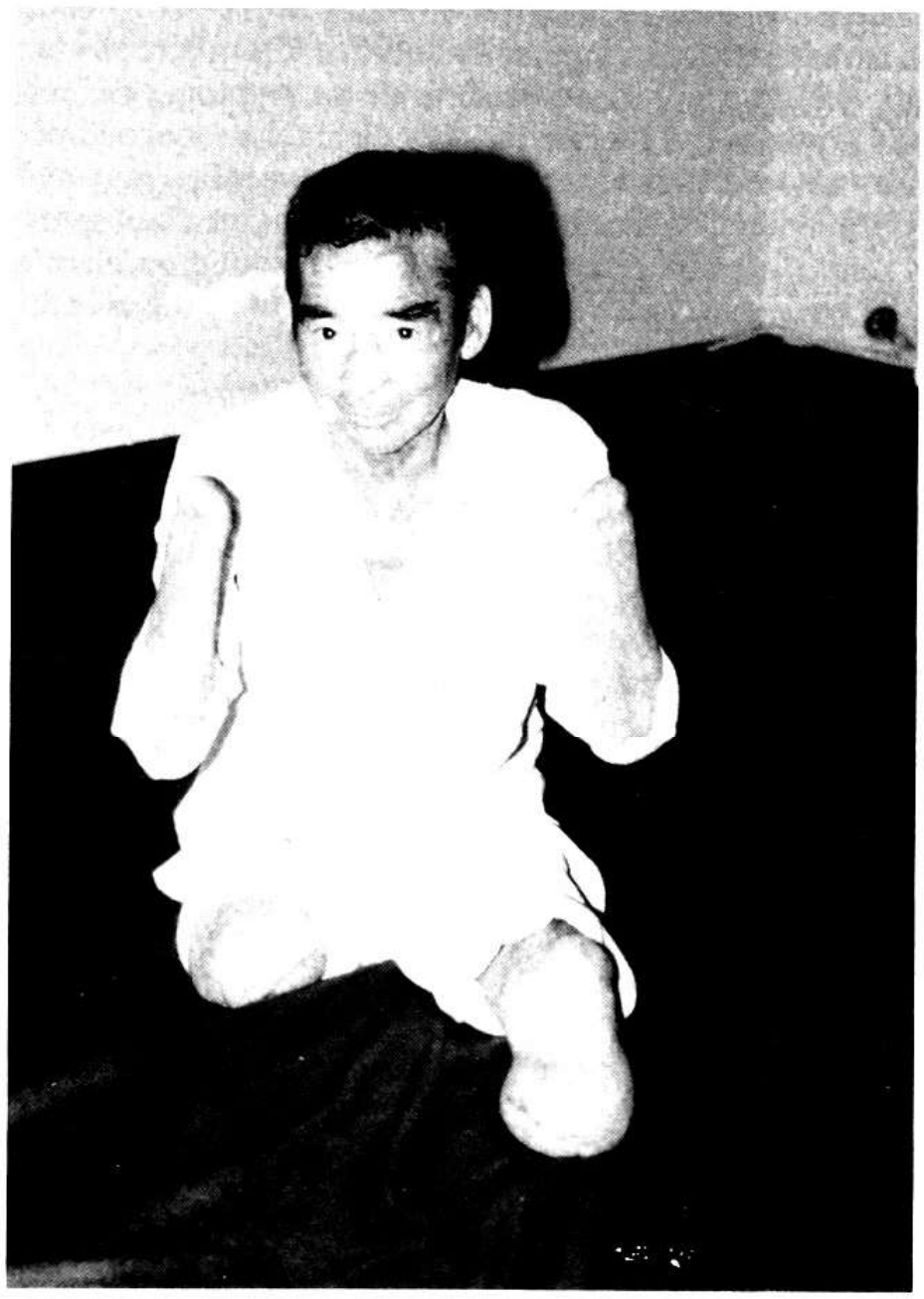

En los exámenes de laboratorio que apoyan la etiología se encontró: hemograma, Hto 22%, Hb 6,1 grs. %, reticulocitos 3,9%, Rouleaux (++), VHS: 130, títulos de crioaglutininas 1/10.240 y se descartan neoplasias por exámenes complementarios concluyéndose como diagnóstico: Crioaglutininemia primaria Ig M a frigori, iniciando su tratamiento con esteroides y citostáticos con buena respuesta clínica y de laboratorio.

El 1º de Julio de 1991, fué evaluado por fisiatras y se dejan indicaciones de mantención de rangos articulares y alineamiento de muñones.

El 9 de agosto de 1991 cuando las condiciones de su enfermedad de base lo permitieron se trasladó a sala de hospitalización del Servicio Medicina Física y Rehabilitación e ingresó con los diagnósticos de:

1.- Crioaglutininemia primaria Ig a M Frigori
2.- Amputación bajo rodilla a izquierda.
3.- Amputación sobre rodilla a derecha
4.- Desarticulación a nivel de ambas muñecas
5.- Etilismo crónico.
6.- Tabaquismo crónico.

Examen Físico de Ingreso

Paciente consciente, lúcido, orientado en tiempo y espacio, hemodinámicamente estable, hidratado y muy enflaquecido. Pulmones: Murmullo vesicular conservado con algunos estertores aislados. Corazón ritmo regular en 2 tiempos sin soplos. Abdomen: blando depresible e indoloro, sin visceromegalias.

Extremidades Superiores: Hombros con rango articular normal. Codos con limitación de los últimos 30 de supinación bilateral con pronación y flexo extensión completos.

Muñones con cicatrices distales en buenas condiciones. Reflejos osteo tendinosos presentes y simétricos. Sensibilidad conservada. Fuerza muscular:

Deltoides Der. 75%	Deltoides Izq. 60%
Biceps Der. 75%	Biceps Izq. 75%
Triceps Der. 60%	Triceps Izq. 60%

Extremidades Inferiores

Derecha: Cadera con rangos articulares completos. Muñón con cicatriz distal en buenas condiciones y con escaso acolchado, se palpa extremo distal de fémur. Largo de muñón desde trocanter mayor: 28 cms., circunferencia: 35.5 cm.; 32,5 cm. ; 29 cm. Fuerza muscular: glúteo medio 75%, glúteo mayor: 60%, aductores: 75% psoas. 75%.

Izquierda: Cadera con movilidad completa.

Rodilla: con escara grado I en cicatrización en cara anterior.

Flexión de 5º con el resto del rango articular completo: Largo del muñón 18 cm. desde línea interarticular; sensi-

bilidad conservada. ROT rotuliano (+) Fuerza Muscular:

Glúteo medio: 75%	Glúteo mayor: 60%
Aductores: 60%	Psoas 60%
Flexores rodilla 60%	Cuadriceps 70%

Columna con alienación normal y movilidad completa.

Era capaz de girarse sólo en cama con dificultad. Se sentaba con asistencia y sin control de tronco.

Test de Barthel: solo 10 puntos que corresponde a limitación total a expensas del control de esfínteres.

En la evaluación social se trataba de un paciente soltero, que vivía solo, con nivel socioeconómico de extrema pobreza, analfabeto, alcohólico y con familiares que decidieron no hacerse cargo de él.

En la evaluación psiquiátrica el paciente se encontraba en proceso de aceptación de su pérdida y por lo tanto se decidió, dadas sus características sociales realizar manejo del medio ubicándolo en un centro geriátrico y no efectuarle psicoterapia.

Evaluados todos los antecedentes, se decidió como objetivos de su ingreso:

1.- Realizar tratamiento pre-protésico de sus 4 muñones.
2.- Independizarlo con adaptaciones en silla de ruedas.
3.- Gestionar su traslado a un centro geriátrico.
5.- Iniciar la tramitación de una pensión asistencial de invalidez.

Plan de Tratamiento.

1.- Régimen hiposódico hipercalórico e hiperprotéico.
2.- Mantener a temperatura de 37°
3.- Cambios de posición cada 2 horas
4.- Mantener muñones bien alienados.
5.- Masoterapia de cicatrices
6.- Ejercicios activos resistidos para aumentar fuerza de los 4 muñones.
7.- Ejercicios activos asistidos para aumentar rango de los 4 muñones.
8.- Ejercicios respiratorios.
9.- Ejercicios aeróbicos para aumentar capacidad aeróbica al 75% de su frecuencia cardíaca máxima.
10.- En colchoneta; giros, control de tronco, push up y traslados.
11.-**Test de Barthel semanal**
12.- Confección de adaptaciones para independizar en ABC en silla de ruedas.
13.- Pesar semanalmente.
14.- Medicamentos específicos de su patología de base indicados por hematología.
15.- Vitaminas y minerales.

Evolucionó en buenas condiciones y completó los objetivos planteados a su ingreso en 7 semanas de hospitalización.

Egresó del Hospital el 25 de Septiembre de 1991, derivado al Centro Geriátrico con pensión asistencial de invalidez y con aceptación de su pérdida.

Examen Físico de Egreso:

Paciente bien nutrido, sin escaras, con rangos articulares completos de los 4 muñones y fuerza global del 80% con reducción de los perímetros del muñón inferior derecho. Capaz de girarse y sentarse solo en la cama con buen equipo de tronco, realizaba push up y traslados de cama a silla y viceversa, pero sin lograrlo de silla a colchoneta y a baño. Podía propulsar su silla de ruedas sólo con un par de mitones (Foto Nº2) y era independiente en alimentación (Foto Nº3), higiene (Foto Nº 4) y vestuario con adaptaciones. Estas consistían en un mitón de goma de espuma para el aseo, adaptaciones de Orfit para usar cuchara, tenedor, máquina de afeitar y cepillo de dientes ; un gancho de Orfit para vestirse y tomar objetos y un par de mitones de cuero para trabajo en gimnasio y propulsar su silla de ruedas. El Barthel alcanzado fue de 54 puntos que lo ubicaba en limitación moderada.

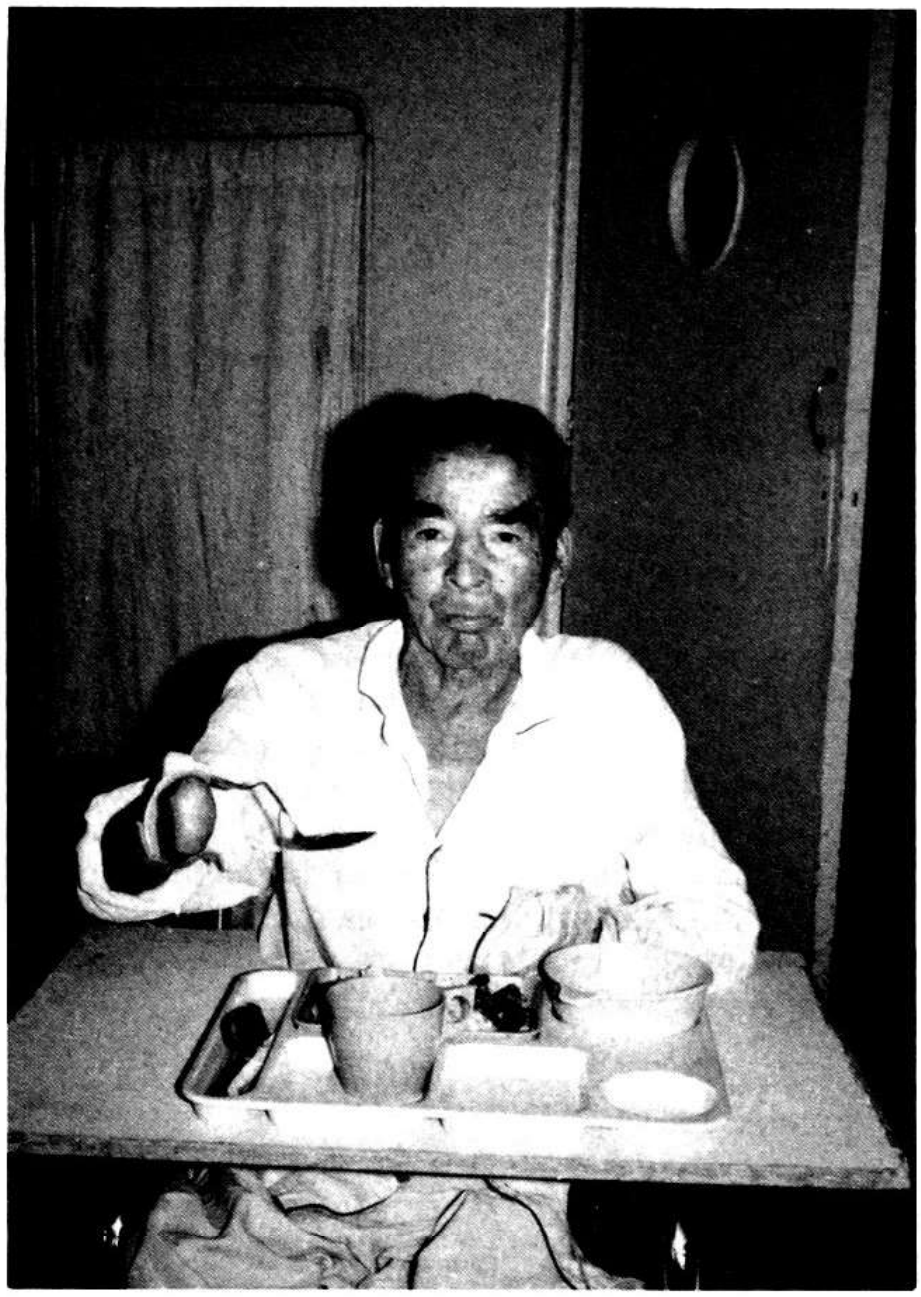

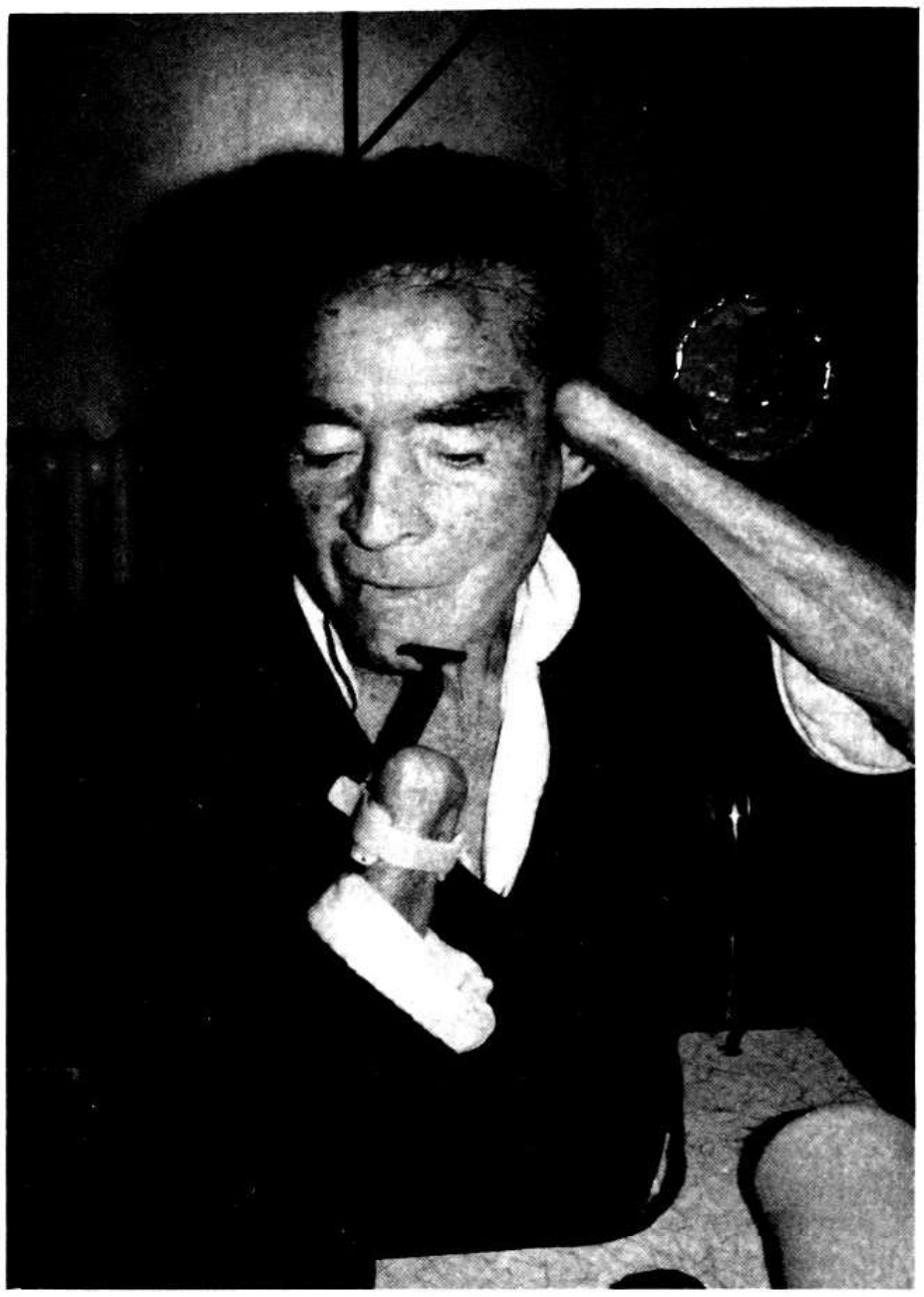

COMENTARIOS

a) Este paciente nos demuestra la necesidad de plantear siempre en rehabilitación el modelo holístico que implique fijarse objetivos de tratamiento a cumplir en determinados plazos. Así es necesario considerar no solo la patología de base y la pérdida funcional que ocasiona sino que también los factores socioeconómicos culturales, dinámica familiar y personalidad del paciente.

Esto evidencia además la importancia de contar en hospitales generales con salas de hospitalizados del Servicio de Medicina Física y Rehabilitación que permite tratar al paciente en forma holística y en plazos prefijados y cortos con metas de tratamiento muy precisas. Esto facilita un mejor aprovechamiento de los recursos humanos y económicos.

b) También es importante considerar en el paciente geriátrico amputado el gran consumo de energía que ocasiona la marcha con prótesis sumado a la posibilidad del aumento del nivel de amputación en el futuro y a un mayor deterioro del aparato cardiovascular y músculo esquelético. Por esto es de gran importancia prescribir una silla de ruedas y lograr el máximo nivel de independencia en ella para el paciente amputado bilateral sobre rodilla o bajo rodilla a un lado y sobre rodilla al otro.

BIBLIOGRAFÍA

1.- *HANS P. The epidemiology of Amputations. Physical Medicine and Rehabilation Clinics of North America Prosthetics, May 1991.*

2.- *KAY H. W. NEWMAN Y. D. Relative incidence of New Amputations. Statical comparison of 6000 New Amputations. Orthot Prosthet 29: 3, 1971.*

3.- *NOVOTNY MARY P. Psychosocial Issues affective Rehabilitation Physical Medicine and Rehabilitation, Clinics of North America, Prosthetics, May, 1991.*