Gastrostomía Endoscópica Percutánea

Dr. Italo Braghetto
Dr. Patricio Rebolledo

La disfagia a veces severa y, más aún, la afagia, pueden deberse a causas benignas o malignas, funcionales u orgánicas, siendo estas últimas las más frecuentes. Las estenosis benignas se tratan adecuadamente con dilataciones y tratamiento quirúrgico, casi en el 90% de los casos, En cambio, los pacientes con cáncer esofágico generalmente (70%) consultan tardíamente casi en afagia, cuando el tumor es avanzado e irresecable, razón por la cual sólo es posible ofrecer algún tipo de tratamiento paliativo.

Existen, por otra parte, cuadros neurológicos que alteran el mecanismo de deglución, provocando también disfagia alta.

En todas estas circunstancias, el médico debe asegurar una vía de alimentación satisfactoria usando su aparato digestivo, evitando las complicaciones derivadas de la alimentación parentenal.

En 1980, Ponsky y Gauderer presentan la técnica de la Gastrostomía endoscópica percutánea como un procedimiento que permite una vía de alimentación adecuada que, teóricamente, presenta menos complicaciones y dificultades en su manejo que la gastrostomía quirúrgica (1.2).

Material y Método

En nuestros pacientes hemos utilizado el Kit de gastrostomía percutánea Flexiflo-Abbott (r), que consiste en un alambre-guía, trocar de punción, cateter de polietileno con un extremo fino que aumenta progresivamente hasta un diámetro 14 French (4,6 mms), al cual va adosado firmemente la sonda de gastrostomía (14 French) (Fig. 1). En otros pacientes, por no disponer de la sonda original, hemos adosado al cateter tractor una sonda de Kher Nº 14 con rama larga.

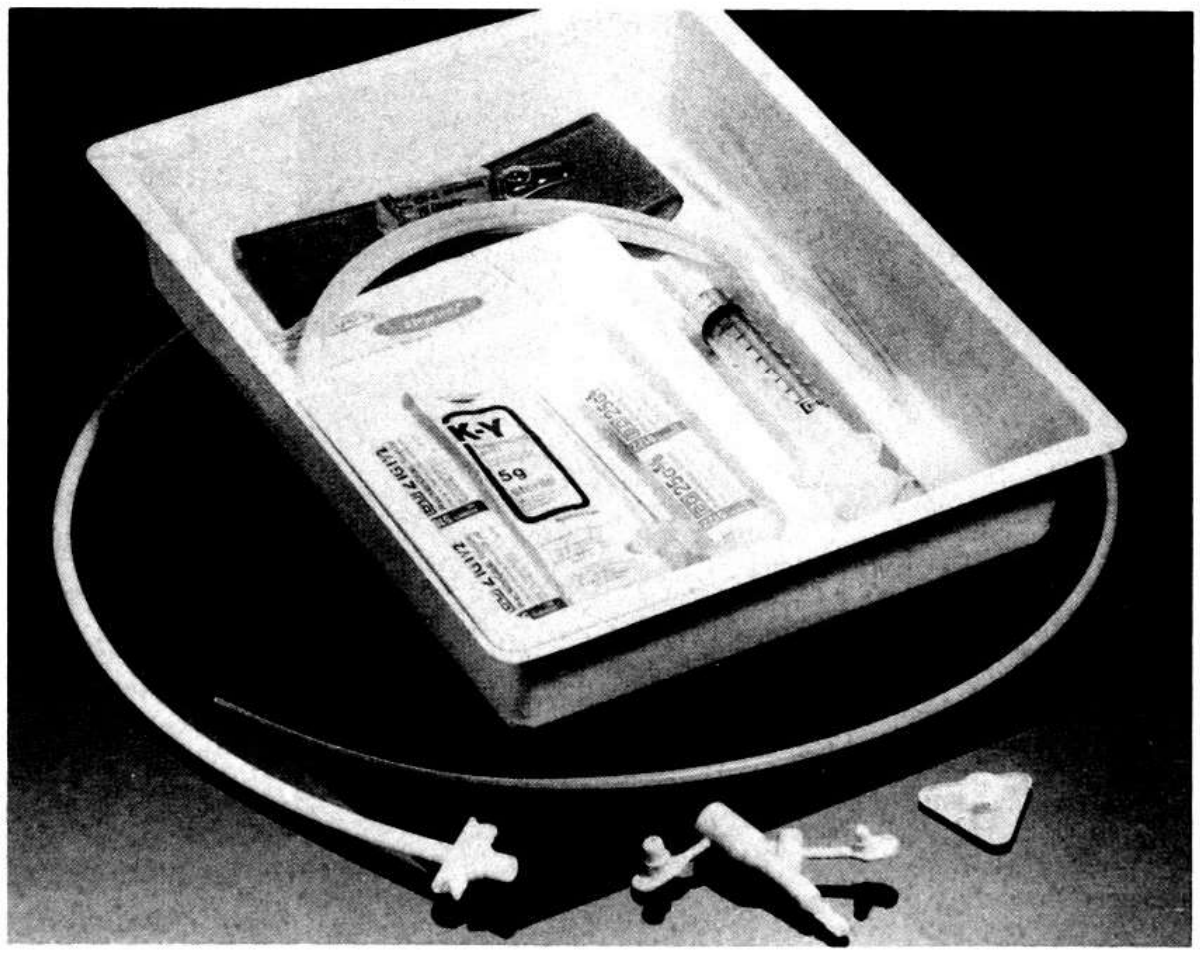

Unidad de Gastroenterología
Departamento de Cirugía, Hospital Clínico
Universidad de Chile y Servicio de Cirugía,
Hospital San José

El método consiste en las siguientes etapas:

1. Endoscopía diagnóstica para precisar la causa de la disfagia funcional u orgánica. En caso de estenosis orgánica, hemos efectuado dilatación esofágica bajo control endoscópico-fluoroscópico, usando bujías de Savary-Guillard según método introducido en Chile y en nuestro hospital en 1984 (3). Una vez dilatada la estenosis, se introduce el endoscopio hasta el estómago.

2. Insuflación máxima del estómago y transiluminación gástrica, dirigiendo el haz luminoso hacia la pared gástrica anterior y visualizada por el ayudante en el epigastrio precisando el sitio de posterior punción mediante presión en el epigastrio, con una pinza y que es visualizada por el endoscopista en el lúmen gástrico.

3. Una vez precisado el sitio de punción, se efectúa bajo anestesia local una pequeña incisión cutánea de 5 mms. y luego se punciona con el trocar, cuya penetración gástrica es controlada por el endoscopista de tal manera que su dirección sea perpendicular a la pared gástrica y no tangencial.

Por el trocar se introduce el alambre guía, el cual es tomado mediante el asa de polipectomía por el endoscopista y extraído por la boca.

4. Introducción del cateter de polietileno y sonda de gastrostomía enhebrándolos en el alambre-guía, hasta que el extremo del cateter-sonda aparezca por el orificio de la pared gástrica, siendo traccionado por el ayudante hasta que la sonda de gastrostomía quede anclada en al pared gástrica y fijándola a la pared abdominal (Fig. 2).

Figura Nº 2 Sonda de gastrostomía in situ, fijada a la pared abdominal. Control radiológico.

Resultados

Hemos efectuado este procedimiento en pacientes portadores de cáncer avanzado irresecable, como método paliativo e implementado con Radioterapia y eventuales redilataciones esofágicas periódicas.

Nuestra experiencia hasta este momento corresponde a 12 pacientes, cuyas características se muestran en el cuadro Nº 1.

CUADRO Nº 1

GASTROSTOMIA PERCUTANEA ENDOSCOPICA
n = 12

Sexo: M = 10
F = 12

Edad X = 73 años
Rango = 59 - 84 años

Diagnóstico: Cáncer esófago torácico = 9
Cáncer gastroesofágico = 3

Complicaciones = 1 Filtración y celulitis percutánea absceso subfrénico.

Mortalidad postprocedimiento = 0

Sobrevida Max.: 18 meses
Mín. : 4 meses

El procedimiento demoró entre 10 y 30 minutos, siendo la mayor dificultad el efectuar la dilatación esofágica adecuada para el paso del endoscopio y luego de la sonda de gastrostomía.

Un paciente presentó distensión abdominal y signos de absceso subfrénico, fiebre y celulitis subcutáneo secundario a filtración alrededor de la sonda. (En este caso, se usó una sonda de Kehr Nº 14), cuadro que fue tratado satisfactoriamente con hidratación parenteral, antibioterapia y drenaje quirúrgico. No hemos tenido complicaciones hemorrágicas, otras complicaciones sépticas ni salida o migración de la sonda. No hay mortalidad postprocedimiento hasta el momento.

Discusión

Las indicaciones de esta técnica son muy precisas y limitadas, aun cuando se han ampliado las indicaciones a

lesiones neoplásicas esofágicas o cardiales que previamente eran tratados con endoprótesis transtumorales o con simples dilataciones periódicas. Sin embargo, no está indicada en pacientes con fístulas o estenosis postoperatorias, donde la colocación endoscópica de una sonda nasoyeyunal es la técnica que hemos propiciado y publicado previamente (4, 5, 6). En el cuadro Nº 2 se muestran las indicaciones publicadas en la literatura extranjera y nacional (4, 7, 8), en los cuales es posible efectuar este procedimiento, el cual tiene algunas ventajas teóricas en comparación con la gastrostomía quirúrgica:

CUADRO Nº 2

GASTROSTOMIA ENDOSCOPICA PERCUTANEA

INDICACIONES

- Pacientes con trastornos de la deglución
  - Daño neurológico severo (AVE, tumor, encefalopatía, etc.)
  - Senilidad
- Tumores de cabeza y cuello
- Estenosis esofágica alta no dilatable
- Cáncer esofágico o cardial irresecable
- Patología pulmonar (distress, aspiración crónica, etc.)
- Reinfusión de bilis en pacientes con fístula biliar externa
- Traumatismo maxilofacial
- Politraumatizados
- Otros (Sind. de Melas, Sind. de West, etc.)

1. Menor costo, debido a que se evitan gastos de famacia, pabellón quirúrgico, anestesia, etc. En USA, el costo de una Gastrostomía endoscópica es de US$ 750 y el de una Gastrostomía quirúrgica es de US$ 1500 (9).

2. Menor tiempo de ejecución, factor corroborado por varias publicaciones.

3. Menor frecuencia de complicaciones. En la literatura se menciona un rango de 9 a 17% de complicación después de Gastrostomía endoscópica, versus un 20 - 30% después de Gastrostomía quirúrgica (8, 9). En el cuadro Nº 3 se presentan las posibles complicaciones publicadas en la literatura (9, 10, 11).

CUADRO Nº 3

GASTROSTOMIA ENDOSCOPICA PERCUTANEA

COMPLICACIONES

- Problemas derivados de la sonda: migración, salida, obstrucción
- Infecciones de la pared: celulitis
  abscesos
  fasceitis necrotizante
- Filtración contenido gástrico
- Enfisema subcutáneo
- Hemoperitoneo - ileoparalítico
- Absceso perigástrico - Absceso subfrénico
- Hemorragia digestiva
- Hemoperitoneo
- Fístula colocutánea - Fístula gastrocolocutánea
- Necrosis de la pared gástrica - úlcera gástrica

Rango
Complicaciones menores: 10 - 15%
Complicaciones mayores: 3 - 5%
Mortalidad: 1%

Gastrostomía Quirúrgica
Morbilidad: 25 - 16%
Mortalidad: 1 - 6%

4. Menor período de hospitalización, ya que se puede iniciar más precozmente la alimentación (90% de los casos antes del 3º día de efectuado el procedimiento) y también debido a menores complicaciones, por menores que éstas sean.

Esta técnica presenta, además, la ventaja de evitar o disminuir o, por lo menos no favorecer el reflujo gastroesofágico, evitando además complicaciones respiratorias que se asocian cuando se emplean sondas nasogástricas o nasoyeyunales.

CONTRAINDICACIONES: Este procedimiento no debiera efectuarse en pacientes con:

Gastrectomía subtotal previa, coagulopatía no corregible, ascitis, hepatomegalia, obesidad e hipertensión portal.

En general presenta baja mortalidad, no má allá del 10-15%, generalmente complicaciones menores y las compli-

caciones mayores son raras (3.5%). La mortalidad no es mayor del 1% (8, 10). Se ha mencionado que la gastrostomía endoscópica puede ser efectuada por endoscopistas gastroenterólogos o cirujanos endoscopistas, presenta mayor frecuencia de complicaciones cuando es efectuada por gastroenterólogos (9, 11). Sin embargo, creemos que éste es un procedimiento que, independientemente quién sea el ejecutor del procedimiento, ésta presenta complicaciones derivadas del método per se y, por lo tanto, para evitarlas deben tomarse en cuenta las características del paciente, adecuada preparación del paciente y efectuar una depurada técnica en cuanto a la elección del punto de punción, adecuada distensión, transiluminación gástrica y correcta posición de la sonda.

Referencias

1. *Ponsky J.L., Gauderer Mw.*
Percutaneous endoscopic gastrostomy: A non operative technique for feeding gastrostomy.
Gastrointest. Endosc. 1981: 27: 9 - 11.

2. *Ponsky J.L., Gauderer Mw., Stellato Ta.*
Percutaneous endoscopic gastrostomy.
Arch. Surg. 1983: 118: 913 - 14.

3. *Braghetto I, Csendes A., Sepúlveda A., Pacheco M.*
Dilatación esofágica en estenosis esofágica benigna; uso de las dilataciones de Savary.
Rev. Med. Chile. 1987: 115: 743 - 8.

4. *Kirberg A.*
Gastrostomía percutánea endoscópica: Revisión crítica de una experiencia.
Rev. Chilena de Cirugía. 1990: 42: 167 - 70.

5. *Braghetto I., Csendes A., Ortega D.*
Coloración endoscópica de cateter de alimentación en pacientes con obstrucción o fístula del tubo digestivo alto.
Rev. Med. Chile 1988: 166: 144 - 8.

6. *Braghetto I.*
Informe trabajo ingreso. Dr. A. Kirberg. Gastrostomía percutánea endoscópica.
Rev. Chilena de Cirugía. 1990: 42: 70 - 71.

7. *Vestweber Kh., Paul A., Bode C.*
Percutaneous endoscopic gastrostomy.
The Am. Surg. 1990: 56: 11 (Abst)

8. *Daris J., Tal Made A., Pines D.*
Percutaneous endoscopic gastrostomy.
The Am. Surg. 1990: 56: 47 - 51

9. *Stiegman G., Goff J. van Way D., Pemino Lr.*
Operative versus endoscopic gastrostomy.
Am. J. Surg. 1988: 155: 88 - 92

10. *Tanker Ms., Schainfeldt Bd., Steerman Ph.*
A prospective study comparing surgical gastrostomy and percutaneous endoscopic gastrostomy.
Gastrointest. Endosc. 1986: 32 144 (Abril)

11. *Larson De., Fleming Cr., Oh Bj. Schvoeder K.W.*
Percutaneous endoscopic gastrostomy: Simplified acress for enteral nutritions.
Mayo Clinic Proc. 1983: 58: 103 - 7

Iniciando una serie de actividades de fin de año, el Servicio de Urología junto con la Dirección del Hospital, inauguraron el nuevo CENTRO DE LITOTRIPSIA.

En ella se dió a conocer el nuevo Litotriptor, adquirido recientemente por el hospital. La ceremonia contó con la participación del Rector Jaime Lavados Montes, el Decano de la Facultad de Medicina Prof. Dr. Alejandro Goic Goic y el Director de nuestro hospital Prof. Dr. Emilio Morales Navarro. A su vez asistieron numerosos invitados que hicieron aún más interesante la ceremonia.

En el recorrido por las dependencias el Rector Lavados, se mostró muy interesado junto con las autoridades, con el funcionamiento del moderno equipo.